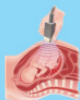
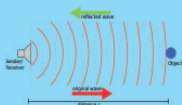


الټراسونډ

ډاکټر محمد یونس سلطاني

Afghanic



ننگرهار طب پوهنځی



Pashto PDF
2014

Funded by
Kinderhilfe-Afghanistan

Ultrasound

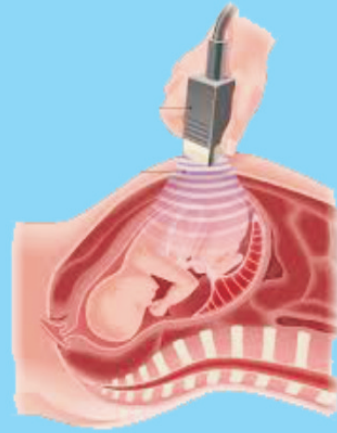
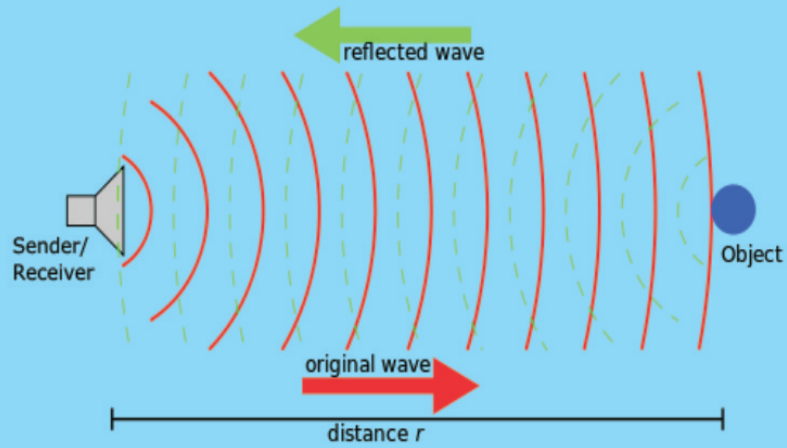
Dr Muhammad Yunis Sultani

Download: www.ecampus-afghanistan.org



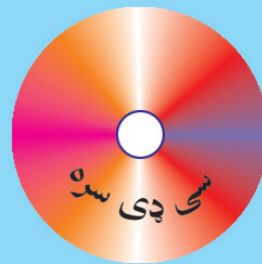ننگرهار طب پوهنځی

التراسونډ



ډاکټر محمد یونس سلطاني

۱۳۹۳



التراسونډ

Ultrasound

ډاکټر محمد یونس سلطاني ۱۳۹۳

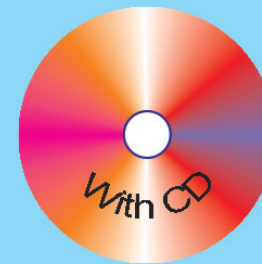


Afghanic

Dr Muhammad Yunis Sultani

Ultrasound

Funded by
Kinderhilfe-Afghanistan



ISBN 978-1-908374-12-7



2014

بِسْمِ تَعَالَى

الترا سونڊ

ڊاڪٽر محمد يونس سلطاني

د کتاب نوم	التیراسونډ
لیکوال	ډاکټر محمد یونس سلطاني
خپرندوی	تنگرهار طب پوهنځی
ویب پاڼه	www.nu.edu.af
چاپ شمېر	۱۰۰۰
لومړنۍ چاپ	د افغانستان ښوونې او روزنې مؤسسې (AEF) لخوا، کال ۲۰۰۹
دوهم چاپ	۱۳۹۳
ډاونلوډ	www.ecampus-afghanistan.org
چاپ ځای	افغانستان تایمز مطبعه، کابل

دا کتاب د افغان ماشومانو لپاره د جرمني کمیټې په جرمني کې د Eroes کورنۍ یوې خیریه ټولني لخوا تمویل شوی دی.

اداري او تخنیکي چارې یې په آلمان کې د افغانیک لخوا ترسره شوې دي.

د کتاب د محتوا او لیکنې مسؤلیت د کتاب په لیکوال او اړونده پوهنځی پورې اړه لري. مرسته کوونکي او تطبیق کوونکي ټولني په دې اړه مسؤلیت نه لري.

د تدریسي کتابونو د چاپولو لپاره له مور سره اړیکه ونیسئ:

ډاکټر یحیی وردک، د لوړو زده کړو وزارت، کابل

تیلیفون ۰۷۵۶۰۱۴۶۴۰

ایمیل textbooks@afghanic.org

ای اس بی ان ۷- ۱۲ - ۹۰۸۳۷۴ - ۱ - ۹۷۸

ټول حقوق د افغانستان ښوونې او روزنې مؤسسې (AEF) سره خوندي دي.



د لوړو زده کړو وزارت پیغام

د بشر د تاریخ په مختلفو دورو کې کتاب د علم او پوهې په لاسته راوړلو کې ډیر مهم رول لوبولی دی او د درسي نصاب اساسي برخه جوړوي چې د زده کړې د کیفیت په لوړولو کې مهم ارزښت لري. له همدې امله د نړیوالو پیژندل شویو ستندردونو، معیارونو او د ټولني د اړتیاوو په نظر کې نیولو سره باید نوي درسي مواد او کتابونه د محصلینو لپاره برابر او چاپ شي.

د لوړو زده کړو د مؤسسو د ښاغلو استادانو څخه د زړه له کومي مننه کوم چې ډېر زیار یې ایستلی او د کلونو په اوږدو کې یې په خپلو اړوندو څانگو کې درسي کتابونه تالیف او ژباړلي دي. له نورو ښاغلو استادانو او پوهانو څخه هم په درنښت غوښتنه کوم تر څو په خپلو اړوندو برخو کې نوي درسي کتابونه او نور درسي مواد برابر کړي څو تر چاپ وروسته د گرانو محصلینو په واک کې ورکړل شي.

د لوړو زده کړو وزارت دا خپله دنده بولي چې د گرانو محصلینو د علمي سطحې د لوړولو لپاره معیاري او نوي درسي مواد برابر کړي.

په پای کې د افغان ماشومانو لپاره د جرمنی کمیټی او ټولو هغو اړوندو ادارو او کسانو څخه مننه کوم چې د طبي کتابونو د چاپ په برخه کې یې هر اړخیزه همکاري کړې ده.

هیله مند یم چی نوموړې پروسه دوام وکړي او د نورو برخو اړوند کتابونه هم چاپ شي.

په درنښت

پوهاند ډاکټر عبیدالله عبید

د لوړو زده کړو وزیر

کابل، ۱۳۹۳

د درسي کتابونو د چاپ پروسه

قدرمنو استادانو او گرانو محصلينو!

د افغانستان په پوهنتونونو کې د درسي کتابونو کموالی او نشتوالی له لویو ستونزو څخه گڼل کېږي. یو زیات شمیر استادان او محصلین نوي معلوماتو ته لاس رسی نه لري، په زاړه میتود تدریس کوي او له هغو کتابونو او چپترونو څخه گټه اخلي چې زاړه دي او په بازار کې په ټیټ کیفیت فوتوکاپي کېږي.

د دې ستونزو د هوارولو لپاره په تېرو درو کلونو کې مونږ د طب پوهنځیو د درسي کتابونو د چاپ لړۍ پیل او تر اوسه مو ۱۳۶ عنوانه طبي درسي کتابونه چاپ او د افغانستان ټولو طب پوهنځیو او نورو ادارو لکه عامې روغتیا وزارت، د علومو اکاډمي، روغتونونو او نورو... ته استولي دي.

دا کړنې په داسې حال کې تر سره کېږي چې د افغانستان د لوړو زده کړو وزارت د (۲۰۱۰-۲۰۱۴) کلونو په ملي ستراتیژیک پلان کې راغلي دي چې:

"د لوړو زده کړو او د ښوونې د ښه کیفیت او زده کوونکو ته د نویو، کره او علمي معلوماتو د برابرولو لپاره اړینه ده چې په دري او پښتو ژبو د درسي کتابونو د لیکلو فرصت برابر شي د تعلیمي نصاب د ریفورم لپاره له انگریزي ژبې څخه دري او پښتو ژبو ته د کتابونو او درسي موادو ژباړل اړین دي، له دې امکاناتو څخه پرته د پوهنتونونو محصلین او استادان نشي کولای عصري، نویو، تازه او کره معلوماتو ته لاس رسی پیدا کړي".

د افغانستان د طب پوهنځیو محصلین او استادان له ډېرو ستونزو سره مخامخ دي. نویو درسي موادو او معلوماتو ته نه لاس رسی، او له هغو کتابونو او چپترونو څخه کار اخیستل چې په بازار کې په ډېر ټیټ کیفیت پیدا کېږي، د دې برخې له ځانگړو ستونزو څخه گڼل کېږي. له همدې کبله هغه کتابونه چې د استادانو له خوا لیکل شوي دي باید راټول او چاپ کړل شي. د هیواد د اوسني حالت په نظر کې نیولو سره مونږ لایقو ډاکترانو ته اړتیا لرو، ترڅو وکولای شي په هیواد کې د طبي زده کړو په ښه والي او پرمختگ کې فعاله ونډه واخلي. له همدې کبله باید د طب پوهنځیو ته لازياته پاملرنه وشي.

تراوسه پورې مونږ د ننگرهار، خوست، کندهار، هرات، بلخ او کاپیسا د طب پوهنځیو او کابل طبي پوهنتون لپاره ۱۳۶ عنوانه مختلف طبي تدریسي کتابونه چاپ

کړي دي. د ننگرهار طب پوهنځی لپاره د ۲۰ نورو طبي کتابونو د چاپ چارې روانې دي. د يادونې وړ ده چې نوموړي چاپ شوي کتابونه د هيواد ټولو طب پوهنځيو ته په وړيا توگه ویشل شوي دي.

ټول چاپ شوی طبي کتابونه کولای شي د www.ecampus-afghanistan.org ويب پاڼې څخه ډاډنلود کړي.

کوم کتاب چې ستاسې په لاس کې دي زمونږ د فعاليتونو يوه بېلگه ده. مونږ غواړو چې دې پروسې ته دوام ورکړو، ترڅو وکولای شو د درسي کتابونو په برابرولو سره د هيواد له پوهنتونو سره مرسته وکړو او د چپټر او لکچر نوټ دوران ته د پای ټکی کېږدو. د دې لپاره دا اړينه ده چې د لوړو زده کړو د موسساتو لپاره هر کال څه نا څه ۱۰۰ عنوانه درسي کتابونه چاپ کړل شي.

د لوړو زده کړو د وزارت، پوهنتونونو، استادانو او محصلينو د غوښتنې په اساس په راتلونکې کې غواړو چې دا پروگرام غير طبي برخو لکه ساينس، انجنيري، کرهڼې، اجتماعي علومو او نورو پوهنځيو ته هم پراخ کړو او د مختلفو پوهنتونونو او پوهنځيو د اړتيا وړ کتابونه چاپ کړو.

له ټولو محترمو استادانو څخه هيله کوو، چې په خپلو مسلکي برخو کې نوي کتابونه وليکي، وژباړي او يا هم خپل پخواني ليکل شوي کتابونه، لکچر نوټونه او چپټرونه ايډېټ او د چاپ لپاره تيار کړي. زمونږ په واک کې يې راکړي، چې په ښه کيفيت چاپ او وروسته يې د اړوندې پوهنځۍ استادانو او محصلينو په واک کې ورکړو. همدارنگه د يادو شويو ټکو په اړوند خپل وړاندیزونه او نظريات زمونږ په پته له مونږ سره شريک کړي، ترڅو په گډه پدې برخه کې اغيزمن گامونه پورته کړو.

له گرانو محصلينو څخه هم هيله کوو چې په يادو چارو کې له مونږ او ښاغلو استادانو سره مرسته وکړي.

د يادونې وړ ده چې د مولفينو او خپروونکو له خوا پوره زيار ايستل شوی دی، ترڅو د کتابونو محتويات د نړيوالو علمي معيارونو په اساس برابر شي، خو بيا هم کيدای شي د کتاب په محتوی کې ځينې تيروتنې او ستونزې وجود ولري، نو له درنو لوستونکو څخه هيله مند يو ترڅو خپل نظريات او نيوکې مولف او يا مونږ ته په ليکلې بڼه را وليږي، ترڅو په راتلونکې چاپ کې اصلاح شي.

د افغان ماشومانو لپاره د جرمني کميټې او د هغې له مشر ډاکټر ابروس څخه ډېره مننه کوو چې د دغه کتاب د چاپ لگښت يې ورگړي دي دوی په تيرو کلونو

کې هم د ننگرهار د طب پوهنځي د ۴۰ عنوانه طبي کتابونو د چاپ لگښت پر غاړه درلود.

په ځانگړي توگه د جې آی زيت (GIZ) له دفتر او CIM (Center for International Migration & Development) چې زما لپاره يې په تېرو څلور کلونو کې په افغانستان کې د کار امکانات برابر کړي دي هم د زړه له کومې مننه کوم.

د لوړو زده کړو له محترم وزير ښاغلي پوهاند ډاکتر عبید الله عبید، علمي معين ښاغلي پوهنوال محمد عثمان بابري، مالي او اداري معين ښاغلي پوهنوال ډاکتر گل حسن وليزي، د ننگرهار پوهنتون رييس ښاغلي ډاکتر محمد صابر، د ننگرهار طب پوهنځي رييس ښاغلي ډاکتر خالد يار، د ننگرهار طب پوهنځي علمي مرستيال ښاغلي ډاکتر همايون چارديوال، د پوهنتونو او پوهنځيو له ښاغلو رييسانو او استادانو څخه هم مننه کوم چې د کتابونو د چاپ لړۍ يې هڅولې او مرسته يې ورسره کړې ده.

همدارنگه د دفتر له همکارانو احمد فهيم حبيبي، سبحان الله او حکمت الله عزيز څخه هم مننه کوم چې د کتابونو د چاپ په برخه کې يې نه ستړې کيدونکې هلې ځلې کړې دي.

ډاکتر يحيی وردگ، د لوړو زده کړو وزارت

کابل، فبروري ۲۰۱۴

د دفتر ټيليفون: ۰۷۵۶۰۱۴۶۴۰

ايميل: textbooks@afghanic.org

wardak@afghanic.org

تقریظ

په وروستیو څو کلونو کې په هېواد کې د پوهې او علم په برخه کې یوڅه پرمختګونه شوي دي، چې ورسره د ښوونځیو، مسلکي انستیتونو، پوهنتونونو او محصلینو په کمیت کې زیاتوالی راغلی دی.

که له یوې خوا پوهنتونونه د کمیت په لحاظ ډیر شوي دي، نو له بل پلوه اړینه ده چې د لوړو زده کړه کیفیت ته زیاته توجه وشي.

زموږ په وطن کې علمي او نوي آثار لږ اوسه هم ډیر کم دي، خدای وکړي چې د داسې تدریسي کتابونو لیکل او چاپول به دغه تشه یوڅه ډکه کړي. هیله مند یو چې زموږ نور استادان هم تشویق شي، ترڅو په خپلو مسلکي برخو کې نوي علمي کتابونه ولیکي.

دغه کتاب د تنګرهار د طب پوهنځي لخوا وکتل شو، ښه معیاری او د محصلینو لپاره ګټور کتاب دی.

موږ د لیکوال دغه زیار ستایو، د لوی خدای ج له دربار څخه نوموړي ته د نورو بریاوو هیله کوو.

د تنګرهار د طب پوهنځي

ڊالی

دغه ڪتاب چي د التراسونڊ د اساساتو تر عنوان لاندې بي الله «ج» د ليڪلو توفيق راکر
خپل گران پلار ته چي له بي شمېره ستونزو او کړاوونو سره سره بي زما تعليمي روزنه
په پوره اخلاص او مېړانې ترسره کړې، د زړه له کومې ډالی کوم

ډاکټر محمد يونس سلطاني

سریزه

پر لوی څښتن تعالی د حمد او ثنا ویلو او درنو لوستونکو ته په درناوي سره یادونه کوم چې!

التراسونډ د گېډې، حوصلې، نسائي ولادي او داسې نورو زیاتو ناروغيو په تشخیص کې له ډېرې مودې راهیسې په بریالیتوب سره کارېږي او لا تر اوسه نه یواځې دا چې د نوموړې معاینې ارزښت کم شوی نه ده، بلکې د دغې معاینې په ټکنالوژي کې د پام وړ پرمختګونه شوي او لا هم کېږي.

د التراسونډ نویو او ماډرنو ماشینونو او دغه راز د ډاپلر التراسونډ په برخه کې رامنځ ته شويو بدلونونو د التراسونډ تشخیصیه ارزښت لاهم پیاوړی کړی او په ډېرو پېښو کې د راډیولوژي له نورو تخنیکونو سره د ناروغيو په تشخیص کې مرسته کوي، تر دې چې ځینی مهال د راډیولوژي د قیمتې او پرمختللو معایناتو لکه CT Scan او MRI له کارېدنې څخه مخنیوی کوي.

د بېلابېلو ناروغيو په تشخیص او پېژندنه کې د التراسونډ ښېګڼه دا ده، چې نوموړې معاینه له یوې خوا پرته له مداخلې په ارزانه بیه او پوره اسانۍ ترسره کېږي او له بلې خوا سونوګرافر او ناروغ ته هېڅ ډول زیان نه رسوي او نویو Portable ماشینونو په رامنځ ته کېدو سره نوموړې معاینه د ناروغ پر بستر، د عملیات په خونه او رېمانسیون په خونه کې هم ترسره کېدای شي.

دا مهال نوموړې معاینه د گېډې، حوصلې، نسائي ولادي د سطحي ارګانونو او رګونو ناروغيو د تشخیص په موخه په ډېرې تشخیصیه او معالجوی مرکزونو کې د عادي او روټینې معاینې په توګه کارېږي.

په دې کتاب (د التراسونډ اساسات)، کې چې اصلاً د هغو ډاکټرانو لپاره چې د سونوګرافي په برخه کې نوی قدم ږدي او د التراسونډ اساسي یا Basic زده کړې ترسره کوي لیکل شوی، هڅه شوې تر څو د التراسونډ د فزیک، په التراسونډ کې د مقطع

اخيستلو، Sonographic Anatomy، د رگونو، گېډې او حوصلې د غړيو د پتالوژيک بدلونونو، د Anatomio Physiology د څېړنې، د بلارېښت د غيرنارملو حالتونو، شنډوالي او د لاملونو د موندنې په هکله د نوموړې معاینې رول او ارزښت او په پای کې د الټراسونډ د آرټیفکټ په هکله څه ناڅه مفصله څېړنه شوې د یادولو وړ ده چې نوموړې څېړنې د الټراسونډ له نويو او معتبرو منابعو په گټې اخيستنې ترسره شوي او په دې کتاب کې په خورا ساده او اسانه توگه د لوستونکو د گټې اخيستنې لپاره چمتو شوي دي.

کتاب کله هم له تېروتنو څخه خالي نه وي، کېدای شي په دې کتاب کې هم ځینې املاتې یا انشائي تېروتنې شته وي، چې د الله «ج» په مرسته او ستاسو درنو لوستونکو په پاملرنې سره یې په راتلونکو چاپونو کې مخه نیولای شو هیله ده په دې اړه مو مرستندوی شی.

د سپېڅلي څښتن تعالی څخه هیله مند یم، ترڅو دغه کتاب ځوانو ډاکټرانو او هم مسلکانو ته د استفادې وړ وي او په پای کې له ډاکټر سمیع الله «ثابت» څخه مننه کوم چې د نوموړي کتاب د لیکلو او ډیزاین چارې یې ترسره کړي، دغه راز د AEF له فرهنگپالې ټولنې څخه په ځانگړې توگه له ډاکټر محمد رحمن رحيمي څخه چې د همدې کتاب د چاپ چارې یې په غاړه واخيستې یوه نړۍ مننه کوم او له لوی خدای «ج» څخه ورته د عظیم اجر غوښتونکی یم.

په درنښت

دوکتور محمد یونس «سلطاني»

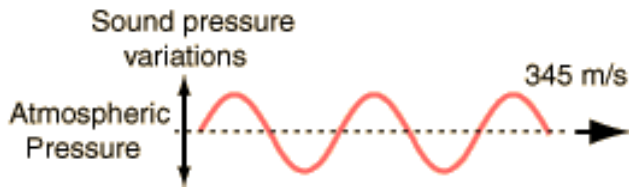
لړليک

1	تعريفونه:
12	دمريض تياروليا: Patient Preparation
14	د Aorta خانگي:
14	دابهريټالوژيگانې:
18	Portal Circulation
18	پتالوژي:
19	پانکراس: Pancreas
22	دمعاینې میتود:
28	توری (طحال) یا: Spleen
34	ځیگر (کبد) یا: Liver
43	دکتلا توخانگر تیاوې:
57	دځیگر په داخل کې گازات:
63	ژپری یا Jaundice
64	Gall Bladder
71	Gall Bladder Carcinoma
78	Kidneys
106	Small Parts
123	خصیې یا Testicles:
132	ولادي برخه
165	دپلاسنتا: Pathology
185	دماشوم د سر اېنارملتي:
218	دنسائي ناروغيو برخه یا Gynecology
239	شندوالی یا Infertility
251	آرتیفکټونو برخه
262	Refereces:

بسم الله الرحمن الرحيم

تعریفونہ:

Sound : له هغې څپې څخه عبارت ده چې د مستقیم حرکت د ځانګړتیا لرونکې وي . له یوې نقطې څخه بلې نقطې ته د یوې غریزې څپې د حرکت پر مهال د Molecular Pressure ، Temperature ، Density او ځینې نورو بدلونونو له کبله د نوموړې څپې په تیزوالي کې بدلونونه منع ته راځي .

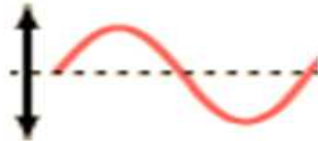

د غږ واحد هرټز (Hz) ده او په یوه ثانیه کې د یوې مکملې څپې له تېرېدلو څخه عبارت دی .

$$1\text{Hz} = 1 \text{ Cycle / Second}$$

$$1\text{KHz} = 1000 \text{ Hz}$$

$$1\text{MHz} = 1000000\text{Hz}$$



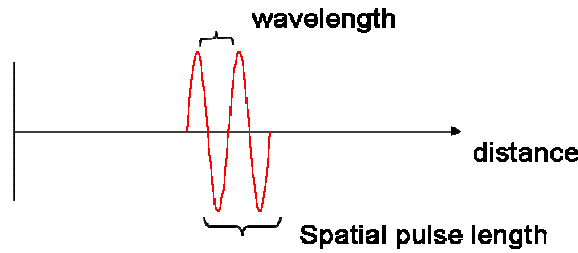
Frequency : په یوه ثانيه کې د سایکلونو له شمېرې څخه عبارت دی چې په هرتز (Hz) سره اندازه کېږي.

$$\text{Frequency} = \text{Number of Cycle} / \text{Second}$$

هغه معموله فرېکونسي چې په تشخيصه التراسونډ کې ورڅخه گټه اخيستل کېږي د 2.5 – 13 MHz پورې ده. ټول هغه غبرونه چې په چاپېريال کې شته (د اورېدو وړ او يا هغه غبرونه چې د اورېدلو وړ نه وي) د فرېکونسي په وسيله مشخصېږي، د بېلگې په توگه د يوه سري غبر د يوې ښځې د غبر په پرتله لوړ دی.

د موج (څپې) اوږدوالی:

هغه واټن چې يوه څپه يې په يوه سایکل کې وهي د څپې د اوږدوالي يا Wave Length په نامه يادېږي.



- هر څومره چې فرېکونسي ټيټه وي، د څپې اوږدوالی ډېرېږي.
- هر څومره چې فرېکونسي لوړه وي، د څپې اوږدوالی کمېږي.
- هر څومره چې د څپې اوږدوالی ډېر وي، نفوذ يې ډېر دی.
- هر څومره چې د څپې اوږدوالی لږ وي، Resolution يې زيات دی.
- هر څومره چې د څپې اوږدوالی ډېر وي، Resolution يې ښه نه وي.

: Acoustic Impedance

هر کله چې نسجي کثافت په انساجو د غريزې څپې له سرعت سره ضرب کړو نو Acoustic Impedance لاس ته راځي:

$$\text{AI} = \text{Density of Tissues} \times \text{Speed of sound in Tissues}$$

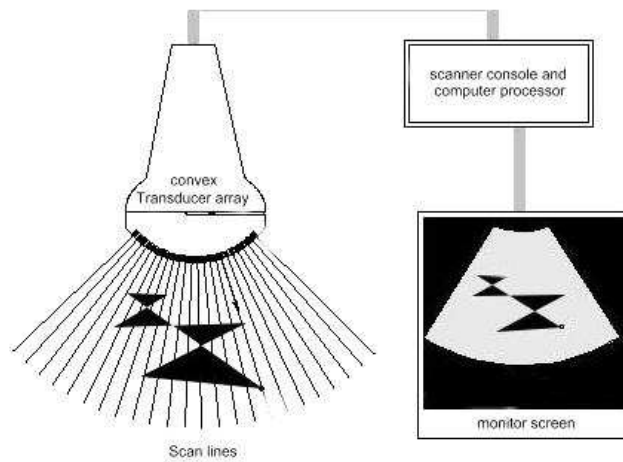
يا په بل عبارت د غريزې څپې په وړاندې نسجي مقاومت ته Acoustic Impedance وايي .

په انسانو کې د صوتي موج سرعت ثابت او تقريباً 1540 m / Second دی .

:Attenuation

د صوتي موج له تدريجي ضعيفوالي څخه عبارت دی، چې له يوې نقطې څخه بلې نقطې ته د تېرېدلو پر مهال د انعکاس، انکسار، تشعب او د انساجو په وسيله د جذبېدلو په پايله کې منځ ته راځي .

Beam: هغه غريزه (صوتي) ساحه چې د Transducer په واسطه منځ ته راځي د التراسونډ د Beam په نامه يادېږي .



Interface : د دوو هغو نسجونو تر منځ بېلوونکې کرښې ته وايي، چې د بېلا بېلا Acoustic Impedance لرونکي وي . د بېلگې په توگه هغه کرښه چې يو Cystic او يو جامد ساختمان سره جلا کوي .

Resolution : د دوه څېرمه نسجونو تر منځ د تشخيص قابليت ته د التيراسونډ Resolution وايي .

Wave Length : هغه واټن ته وايي چې يوه څپه يې په يوه ساپکل کې وهي او هر څومره چې د Frequency لوړه وي په هماغه اندازه د څپې اوږدوالی لنډ وي .

Sound Wave Propagation يا په مختلفو برخو کې د صوتي امواجو انتشار: په خلا کې د صوتي امواجو انتشار منفي يعني هېڅ نشته، په غازاتو کې ډېر لږ، په مايعاتو کې ښه او په جامدو انساجو ډېر ښه دی .

لکه څنگه چې سبري او کولمې له غازاتو څخه ډکه دي، نو له همدې کبله په نوموړو انساجو کې د صوتي څپو انتشار ډېر لږ او التيراسونډ يې د مرضونو په تشخيص کې دومره ډېر ارزښت نه لري. خو کله چې په همدغو انساجو کې ځيني پتالوژي لکه: جامد يا Cystic كتلات منع ته راشي او له ساحې څخه نارمل گازونه لرې کړي د Ultrasound په واسطه تشخيصېدلای شي .

د غږ ډولونه :

Audible Sound : هغه غږيزې څپې چې (20 – 20000Hz) پورې فرېکونسي لري د اورېدلو وړ دي .

Infra Sound : هغه غږيزې څپې دي، چې فرېکونسي يې له (20Hz) لږ وي او دغه آوازونه ډېر زيات لوړ او وېروونکي وي .

Supra Sound : هغه غږيزې څپې دي، چې فرېکونسي يې له (20000Hz) څخه لوړه وي .

Ultra Sound : هغه غږيزې څپې دي، چې فرېکونسي يې له (1MHz) څخه لوړه وي .
Ultrasound د خپلې فرېکونسي د لوړوالي له کبله په طبابت کې د دوو موخو لپاره کارېږي:

١- Diagnostic Ultrasound : چې فرېکونسي يې (1 – 20MHz) پورې وي .

۲- Therapeutic Ultrasound : چې فرېکونسي يې له (20MHz) څخه زياته وي او دا ډول الټراساوند عموماً د Lithotripsy لپاره کارېږي.
اصطلاحات:

۱- Echoic = روښانه

۲- Echo Free يا Anechoic = تور يا تياره لکه Cysts.


۳- Hypo Echoic = لږ تور

۴- Hyper Echoic = ډېر روښانه، چې مجموعې ته يې Echogenicity وايي.

۵- Echo Texture = د يوه غړي نسجي اوښنه (بافت).

: Pulse Echo Principle

که چېرې يوه دېوال يا غونډۍ ته نږدې ودرېږو او غږ وکړو، نو د خپل غږ انعکاس دوباره اورو، هغه غږ چې له خپلې خولې څخه يې باسو د Pulse او انعکاس يې د Echo په نامه يادېږي او همدغه عمليه د الټراساوند بنسټ تشکيلوي.



د الټراساوند کمپيوټر برقي انرژي جوړوي او Transducer ته يې استوي.

په Transducer کې ځانگړي Crystals کرسټلونه وجود لري او نوموړي انرژي په صوتي (غږيزې) انرژۍ بدلوي او د نسجونو داخل ته خپروي، چې دغه څپې د Pulse په نامه يادېږي.

کله چې Pulse په نسجونو ولگېږي، نسجونه Pulse ته بېرته انعکاس ورکوي او د دويم ځل لپاره يې Transducer استوي، چې دغې څپې د Echo په نامه يادېږي او له همدغه Pulse او Echo څخه د Monitor پر مخ انځور جوړېږي
د Transducer فرېکونسي او په انځور باندې د هغه اغيزې:

Transducer د فرېکونسي له نظره بېلا بېل ډولونه لري، چې په ټوليزه توگه د 2.5, 3.5, 5, 7.5 او 10 مېگا هرټز لرونکي دي.

د سطحي ساختمانونو او ماشومانو د مرضونو د تشخيص لپاره عموماً له هغه Probe څخه گټه اخيستل کېږي چې لوړه فرېکونسي ولري او د عميکه ساختمانونو او چاغو کسانو لپاره هغه Probe کارول کېږي چې لږ فرېکونسي ولري.

High Frequency = High Resolution + Low penetration

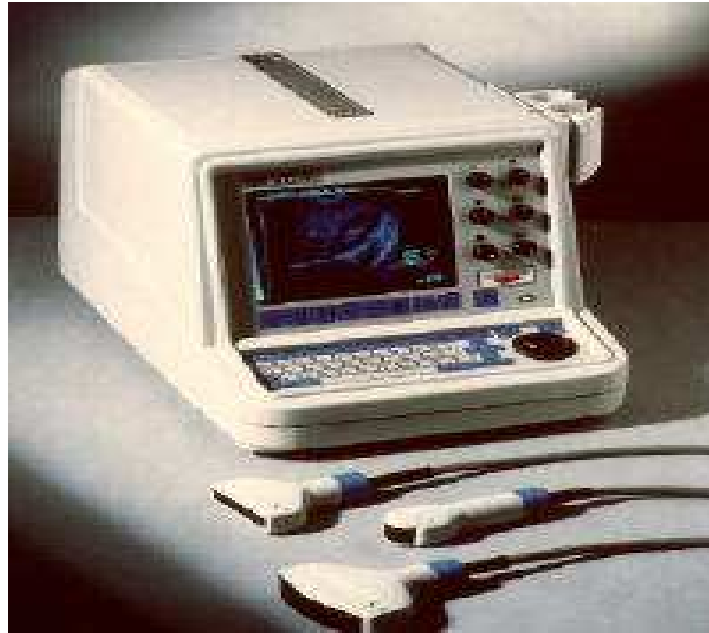Low Frequency = Low Resolution + High Penetration

کټه	د معاینې ډول	د Probe ټاکنه	فرېکونسي	عمق يا Deep
1	Obstetric	Linear or Convex	3.5 – 5 MHz	7- 9cm
2	General Purpose	Sector or Convex	3.5 MHz	7 - 9cm
3	Pediatric	Linear Sector Convex	5MHz 7.5MHz	5 - 7 cm 4 – 5cm For Neonatal brain scan,Adult testis and neck

: Instruments

د التراسونډ ماشين له درې برخو څخه تشكيل شوی دی:

- ۱- Transducer: Transducer چې د التراسونډ زړه نومول کېږي او په منځ کې يې د Piezoelectric په نامه کرېستلي مواد وجود لري، او د نوموړو موادو ځانګړتيا دا ده چې برقي انرژي په صوتي انرژي او صوتي انرژي بيا بېرته په برقي انرژي بدلوي.
- ۲- Computer: د التراسونډ دا برخه برقي انرژي جوړوي او Transducer ته يې استوي او له Probe څخه راستنې شوې Echo ګانې Analyze کوي. له دې سره سره د التراسونډ له کمپيوټر څخه د اندازه کولو، د نېټې، د مريض د نوم، د Center د نوم، د غړو د نوم او د پتالوژي ګانو د نومونو د ليکلو لپاره هم ګټه اخيستل کېږي.
- ۳- TV Screen: دا د ماشين هغه برخه ده چې د کمپيوټر په وسيله Analyze شوې Echo ګانې د تلوېزيون پر مخ په ګرافیک انځوريز شکل سره ښکاري.



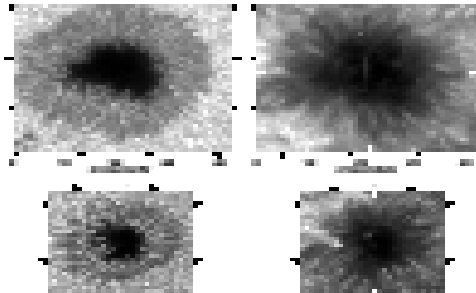
Ultrasound Modulation يا د Analyze شويو Echo گانو بنودنه:

په الټراساوند کې له درې عمده موډونو څخه گټه اخيستل کېږي:

۱- Amplitude Modulation يا A Mode : په دغه Mode کې Echo گانې د TV Screen پر مخ د سپگنالونو په څېر ښکارېږي، چې له Cystic جسم څخه سپگنالونه نه رسمېږي او له جامدو ساختمانونو د هغوی د Density يا کثافت په اساس سپگنالونه رسمېږي. له دې Mode څخه د Cystic ساختمانونو په تشخيص کې له جامدو ساختمانونو څخه گټه اخيستل کېږي او په ټوليزه توگه د سترگې په الټراساوند کې کارېږي.



۲- Brightness Modulation يا B Mode : په دغه موډ کې انځور د TV Screen پر مخ د تورو او سپينو نقطو د ټولگې په شکل ښکارېږي. د يوه جسم ميلويونونه توري او سپينې نقطې سره يوځای او د نوموړي جسم انځور ورڅخه جوړېږي.



۳- Motion Modulation يا M Mode : له دغه Mode څخه په عمومي توگه د خوځنده ساختمانونو لکه د زړه د چمبرونو او د لويو رگونو د اندازه کولو لپاره کارول کېږي

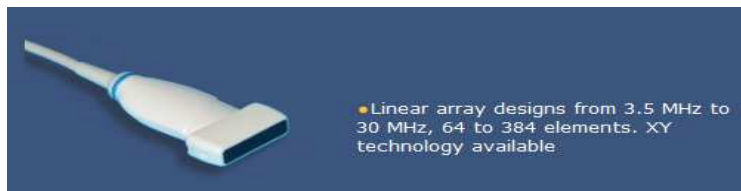
او د هغه انځور چې په B Mode کې رسمېږي د دغه خوځنده ساختمان ابعاد په گرافیک شکل د Monitor پر پرده نښکاروي.

: Transducer

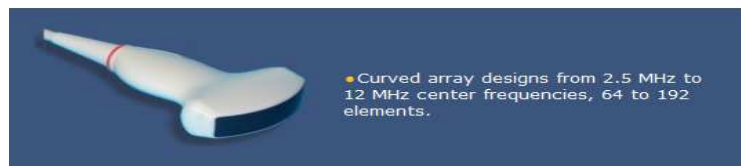د التراسونډ د ماشین Transducer یا Probe د جوړښت له نظره په راتلونکو ډولونو وېشل کېږي:

۱- Linear Probe :

له پوستکي سره یې د تماس سطح هواره ده. هغه انځور چې له دې ډول Probe څخه د TV په پرده جوړېږي په ټولیزه توګه مستطیلي شکل لري. نوموړی Probe د Obstetric ساختمانونو، ټولو سطحي ساختمانونو لکه د تیراید غدې، خصیو، سطحي رګونو د مرضونو او آفاتو او دغه راز د عمیقه (لاندنیو) رګونو او د اپنډکس د کولمې د حاد التهاب د تشخیص لپاره کارول کېږي.



۲- Convex and Micro Convex Probes :



له پوستکي سره یې د تماس سطح محدبه او لویه ده او د همدې سطحې د لویوالي له کبله نوموړی Probe د لړمون (کبد)، رحم او نورو بطني احشاوو او ساختمانونو د انځور

اخيستلو لپاره کارېږي. او له دې ډول Probe څخه لاس ته راغلي انځورونه په ټوليزه توګه مخروطي شکل لري.

۳- Sector Probes:

الف: Mechanical Sector Probe موتور د دې ډول په دننه کې قرار لري.

ب : Phased Array Sector Probe په دې ډول پرابونو کې موتور له Probe څخه بهر ځای لري.

د دې ډول پرابونو په دننه کې يو يا دوه د Piezoelectric کرسټلونه ځای لري، چې په ډېره تېزۍ حرکت کوي او په پایله کې صوت (غږ) جوړوي. دا ډول Probe معمولا په Echo Cardiography او له فانتېلېنو څخه د ماشومانو د دماغ د څېړنې لپاره کارول کېږي دغه راز نوموړي پرابونه د نسائي ولادي او بطني امراضو د تشخيص لپاره هم کارېږي.

۴- Indo Luminal Probes :

a- Indo Vaginal Probe

b- Indo Esophageal Probe

c- Indo Rectal Probe



مقطع اخیستل یا Cross Section :

په عمومي ډول په التراساونډ کې له درې اناتوميک مقطعو (پربېګرو) څخه ګټه اخیستل کېږي:

۱- Longitudinal or sagittal Cross Section :

په ټوليزه توګه د Mid Line د ساختمانونو د لیدلو لپاره کارول کېږي. په دې مقطع کې Transducer په عمودي ډول داسې کاروو، چې د Probe مخکنی برخه يا Front د مريض

Distal لور ته متوجه وي. په دې ډول مقطع کې زمونږ مد نظر ساختمان په بني او چپ مخونو وېشل کېږي، چې د TV په پرده يواځې چپ مخ او Superior, Posterior, Anterior and Inferior دېوالونه د ليدلو وړ دي.

په دې ډول مقطع کې Inferior Vena Cava, Abdominal Aorta, Left Lobe of Liver, Mesenteric Artery په Right Mid Line کې د پانکراس سر (رأس) او په Pelvis کې د Uterus طولاني مقطع د ليدلو وړ دي.

۲- پلنه (عرضاني) مقطع يا Transverse Cross Section :

په دې ډول مقطع کې د پام وړ غړی په دوه پورتنی او ښکتنیو مخونو وېشل کېږي، چې د تلوبزبون په پرده يواځې پورتنی مخ (Upper Portion) او بني، چپ، مخکنی او وروستنی دېوال د ليدلو وړ دي.

په Pelvis کې د دې مقطع په مرستې سره Right and Left Ovary, Adnexa, Endometrial canal او Uterus ليدل کېږي.

په Epigastric Region کې د IVC, SMA, Aorta, Pancreas او Confluence (چې Confluence د هغو رگونو ټولګې ته وايي چې Portal Vein جوړوي) پلنه يا عرضاني مقطع ليدل کېږي.

په Right Upper Quadrant کې د Gall Bladder, Liver, Portal Vein او Common Bile Duct پلنې يا عرضاني مقطع يا پرېکړي اخيستلای شو او په Flanks کې د پښتورگو عرضاني مقطع اخيستل کېږي. په دې ډول مقطع کې بايد د Probe مخکنی برخه يا Front چپ لور ته متوجه وي.

۳- Coronal Section :

په دې ډول کې عموماً مريض له بني يا چپ څنګ څخه Scan او معاینه کېږي. مريض ته Supine Position يا هم پر بني يا چپ څنګ وضعيت ورکولای شو.

که چېرې په دې ډول مقطع کې Scan له بني لوري څخه ترسره شي، نو د TV په مخ د مد نظر غړي مخکنی (قدامي) مخ او Left, Right, Superior او Inferior دېوالونه د

لیدلو وړ دي او که چېرې Scan له کین لوري ترسره شي، نو پر TV Screen د مد نظر ساختمان وروستنی (خلفي) مخ او Left, Right, Superior او Inferior دپالونه د لیدلو وړ دي. په دې ډول مقطع کې باید د probe مخکنی برخه یا Front (لاندنی یا سفلي خوا ته متوجه وي).

د مریض تیارول یا Patient Preparation :

د Gall Bladder د بڼې څېړنې لپاره باید مریض د لوړې یا Fasting په حالت کې ولیدل شي او باید لږ تر لږه 8-12 ساعته څه شی ونه خوري تر څو د Gall Bladder له Contraction څخه مخنیوی وشي.

دغه راز په Fasting حالت کې په معده کې د غذایی موادو او گازاتو د کمښت له کبله پانکراس ښه مطالعه کېږي، خو له دې سره سره کله ناکله د دې اړتیا پیدا کېږي چې معده د Acoustic Window په توګه له اوبو څخه ډکه او بیا Pancreas وڅېړو، چې په دغه صورت کې مریض ته څو کیلاسه اوبه ورکوو او بیا پانکراس او د هغه پتالوژي کانې مطالعه کېږي.

کله چې Gall Bladder متقلص یا Contracted وي، نو مریض باید د نوموړې ورځې په سبا د معاینې لپاره راوغوښتل شي او د اړتیا په صورت کې دې جلاب هم ورکړل شي. د Prostate, Adnexa, Uterus او د هغوی د پتالوژي گانو د څېړلو لپاره باید مثانه په کافي توګه ډکه وي. که چېرې Foley Catheter تطبیق شوی وي، نو باید نوموړی کتیتر وتړل شي. په هغه صورت کې چې مریض Non Per Oral وي، نو باید مریض ته وریدي مایعات تطبیق شي او له دې څخه پرته مریض ته له معاینې دوه ساعته مخکې په کافي اندازه مایعات ورکړل شي او د مثانې له خالي کولو مخنیوی وشي (مریض ته د تشناب تللو اجازه ورنه کړل شي).

په هغو معایناتو کې چې د Indo Rectal او Indo Vaginal پرابونو په وسیله ترسره کېږي ضرور نه ده چې مثانه ډکه وي، بلکې د مشعر (Hal Mark) په توګه باید ډېر لږ مقدار مایع موجوده وي.

د Early Pregnancy د تشخیص لپاره باید مثانه ډکه وي او د بلا رېنټ له شلمې اونۍ څخه وروسته د Cevix او له هغه سره د پلاستتا د اړیکې د نښه لیدلو په موخه باید مثانه خالي (تشه) وي.

:Upper Abdominal Vasculature

په ګېډه کې دوه لویې او عیبې یا رګونه تېرېږي چې د Aorta او Inferior Vena Cava په نومونو سره یادېږي. په الټراساوند کې پر پورتنیو او عیو برسېره د هغوی لویې څانګې هم د لیدلو وړ دي.

:Abdominal Aorta

:Normal Abdominal Aorta

ابهر د شمزي یا ستون فقرات په قدام او کین لوري کې د Xiphoid له لاندنۍ برخې څخه شروع او له نامه څخه لاندې په دوو څانګو وېشل کېږي (Biforction).

- Right Common iliac artery

- Left Common iliac artery

د ابهر قطر له علوي یا پورتنۍ خوا څخه سفلي خواته کمېږي. کله چې د ابهر قطر په سفلي برخه کې له علوي برخې زیات وي په پتالوژیک حالت دلالت کوي.

بطني ابهر د ګېډې په برخه کې د مستعرضو او طولاني مقطعو په ترڅ کې معاینه کېږي.

Aorta د Spine کین لور ته قرار لري او د لاندې څانګو تیاوو لرونکی دی:

۱- پر Spine برسېره لږ کین لور ته ځای لري.

۲- د Spine او ابهر تر منځ بل شی وجود نه لري.

۳- ابهر د Pulsation لرونکی دی.

۴- تنفسي حرکتونه د ابهر په قطر اثر نه لري.

- ۵- حجاب حاجز د ابهر په قدام کې قرار لري. يعني ابهر د حجاب حاجز په وروستی يا خلفي برخه کې قرار لري.
- ۶- د ابهر او Left Liver Lobe په منع کې يوه Echogenic فاصله وجود لري.
- ۷- ابهر مستقيم Tubular شکل لري.
- ۸- په Umbilical برخه کې په دوو لويو خانگو وېشل کېږي چې د Right and Left Common iliac artery په نومونو سره يادېږي.

د Aorta خانگې:

- ۱- Celiac Trunk: له کبد څخه لاندې د ابهر له قدامي برخې څخه سرچينه اخلي اوږدوالی يې يواځې او يواځې 2-3 cm دی او په درې خانگو وېشل کېږي چې د Left Gastric Artery, Splenic Artery او Common Hepatic Artery په نومونو سره يادېږي.
- دوه وروستی خانگې په بني او کين لور حرکت کوي او د Sea Gal Sign په نوم يادېږي.
- ۲- Superior Mesenteric Artery:
- له Celiac Trunk څخه لاندې د ابهر له قدامي برخې څخه سرچينه اخلي او له ابهر سره موازي سير کوي. په نارمل حالت کې بايد د ابهر او Superior Mesenteric Artery تر منځ زاويه له 30 درجو څخه زياتوالی ونه کړي.
- د Aorta او Superior Mesenteric Artery تر منځ د زاوې اهميت د Para Aortic Lymph Node په شته والي او نشتوالي کې دی.

د ابهر پتالوژي گانې:

۱- Aortic Displacement:

بطني ابهر د Retroperitoneal Mass, Scoliosis او Para Aortic Lymphadenopathy په وسيله له خپل ځای څخه تغير کوي. لمفاوي غوټې (عقدات) په ټوليزه توگه د Aorta په خلف، قدام او څنگونو کې ځای نيسي او د کوچنيو، متعددو او ډله بيزو کتلو په څېر ليدل کېږي.

۲- Aortic Aneurism:

د ابهر په هره برخه کې د ابهر د لومن ارتوالي (توسع) د نوموړي د انيورېزم په نوم يادېږي، دغه راز کله چې د ابهر سفلي برخې د علوي برخو په پرتله ارتې (متوسع) وليدل شي هم د نوموړي د انيورېزم په نامه يادېږي. د ابهر Aneurism په يو له لاندنيو شکلونو څخه ليدل کېږي:

- a- Focal
- b- Diffuse
- c- Symmetric
- d- Asymmetric

د انيورېزم په صورت کې بايد د لومن طول او عرض دواړه اندازه شي. په لنډ ډول بايد وويل شي چې د ابهر په هره برخه کې له 3 cm څخه زياته توسع (ارتوالي) په انيورېزم باندې دلالت کوي. هر کله چې له 5 cm څخه زيات د ابهر انيورېزم وليدل شي او يا يې توسع په تېزۍ سره زياتوالی ومومي (په يوه کال کې له 1 cm څخه زياته توسع وکړي) د نوموړي انيورېزم د شکېدلو يا تمزق وېره ډېره زياته وي.

۳- Aortic Dissection :

Aortic Dissection د ابهر په هره برخه کې منځ ته راتلای شي، چې په عمومي ډول د صدري ابهر په برخه کې منځ ته راځي او د دوه Lumen (حقيقي لومن او کاذب لومن) په شکل خیال ورکوي.

۴- Idiopathic Aortitis :

په دې صورت کې کېدای شي ابهر په متناظر یا غیر متناظر ډول توسع وکړي او یا هم کېدای شي په مختلفو برخو کې تضيق (تنگوالی) پیدا کړي.

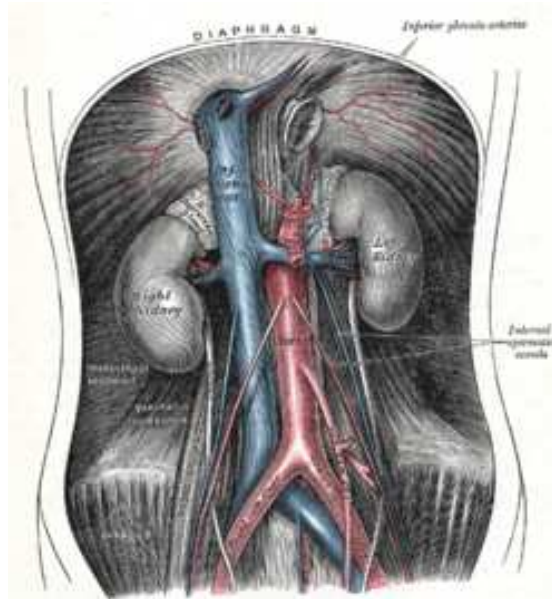
۲- Inferior Vena Cava :

د التیراسونډ له نظره د دغې لویې وریډي ځانګړې ځانګړتیاوې په لاندې ډول دي:

- ۱- بڼې لور ته او د فقراتو په جسم باندې برسېره موقیعت لري.
- ۲- یوه اندازه کورډوالی یا انحنی لري او Curve دی.
- ۳- Inferior Vena Cava د Peristaltic حرکاتو لرونکی دی.
- ۴- د ځیګر او Inferior Vena Cava په منځ کې کومه فاصله وجود نه لري.
- ۵- له Deep Inspiration څخه وروسته د نوموړي قطر کوچنی کېږي، چې دې پېښې ته Biphasic Respiratory Caliber Changes وایي.
- ۶- Inferior Vena Cava د حجاب حاجز په قدام کې ځای لري.
- ۷- Inferior Vena Cava د Right Adrenal Gland په شا کې ځای لري.
- Inferior Vena Cava د T8 په برخه کې له Diaphragm څخه راوځي.
- Esophagus د T10 په برخه کې له Diaphragm څخه بهر ته راوځي.
- Aorta د T12 په برخه یعنی برابری کې له Diaphragm څخه بهر ته یعنی کېږي ته راوځي.
- نو له T8 څخه تر T12 پورې Inferior Vena Cava د Diaphragm په قدام او ابهر یې په خلف کې قرار لري.
- د کېږي په علوي برخه کې Inferior Vena Cava لږ څه قدام ته قرار لري.

- د گېډې په منځني برخه کې يو له بل سره مساوي او موازي قرار لري.
- د گېډې په سفلي برخه کې ابهر د Inferior Vena Cava په پرتله د قدام خواته قرار لري.

Inferior Vena Cava د Head of Pancreas او Right Supra Renal Gland په منځ کې قرار لري. کله چې د Inferior Vena Cava په قدامي دېوال کې يو Mass Effect وليدل شي، نو د پانکراس د رآس کتلې بايد پام وشي او که چېرې د Inferior Vena Cava په خلفي دېوال کې وليدل شي، نو بايد د Right Supra Renal Gland کتلې ته پام وشي.



د Inferior Vena Cava خانگې:

د گېډې په علوي برخه د ځيگر درې وريدي خانگې (Right, Mid and Left Hepatic Vein) په Inferior Vena Cava کې خالي کېږي.

له دې څخه لاندې د پښتورگو دوه وریډونه یعنی Right and Left Renal Vein په نوموړي کې ورتوئېږي. کيڼ کلیوي وریډ د ابهر او Superior Mesenteric Artery تر منځ تېرېږي، چې په یوه طولاني مقطع کې چې له ابهر او Superior Mesenteric Artery څخه واخیستل شي، Left Renal Vein د دوی په منځ کې په مدور شکل لیدل کېږي، چې دغې نښې یا علامې ته Nut Cracker Sign وایي.

:Portal Circulation

دا وریډي سیستم له Superior Mesenteric Vein, Splenic Vein او Inferior Mesenteric Vein څخه جوړ شوی دی.

:Portal Vein or Portal Circulation

دغه وریډي سیستم له ټول هضمي جهاز څخه وینه راټولوي او ځیگر ته یې رسوي. دا وریډي سیستم د Superior Mesenteric Vein, Splenic Vein او Inferior Mesenteric Vein له یوځای کېدو څخه جوړ شوی دی. کینه خانګه چې د ځیگر کيڼ لوب خړوبوي تر ټولو لویه خانګه ده او د Portal Vein ښی خانګه چې په څو بېلا بېلو خانګو وېشل کېږي له Gall Bladder څخه لږ څه پورته قرار لري. د Portal Vein او Portal Venals دېوالونه Echogenic یا Bright ښکارېږي، ځکه چې د نوموړو دېوالونو په جوړښت کې د Collagen انساج کارول شوي دي.

پتالوژي:

:Para Aortic Lymph Nodes

کېدای شي دغه غوټې (عقدات) غیر منظمې او لوب لرونکي او یا هم د منظمو او ښوېو څنډو لرونکې وي. ښایي ابهر وپوښي چې په دې صورت کې د Aorta دېوال په ښه توګه نه لیدل کېږي. کېدای شي دغه عقدات د Aorta او Inferior Vena Cava په منځ کې واقع شي. په ډېرو پېښو کې دغه عقدات د Inferior Vena Cava په شا او د Aorta په

قدام کې ځای نيسي او دغه راز اکثراً د Left Kidney او ابهر په منځ کې هم ځای نيولای شي .

سليم يا Benign عقداټ عموماً د Echogenic مرکز لرونکي وي ولې Malignant عقداټ Echogenic مرکز نه لري .

د Inferior Vena Cava پټالوژي:

د Congestion په صورت کې د Inferior Vena Cava او د هغه د ټولو څانگو فشار لوړېږي او متوسع کېږي. پرته له دې په Inferior Vena Cava کې Biphasic Respiratory Caliber Change نه رامنځ کېږي . دغه راز کولای شو د Inferior Vena Cava په اوږدو کې تومورل کتلالات او لوی ترومبوزونه هم پيدا کړو .

د Portal Vein پټالوژي:

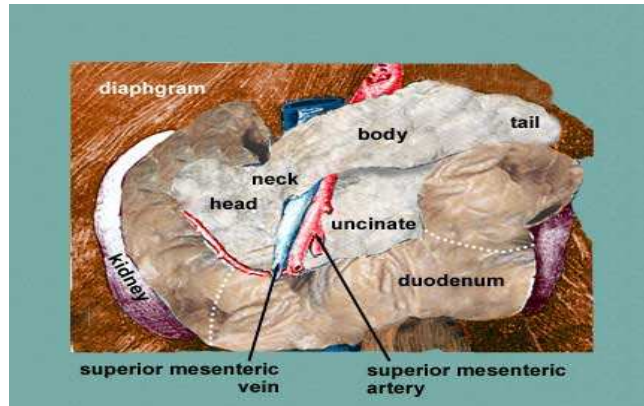
د Portal Hypertension د باب د وريد تر ټولو لويه پټالوژي ده، چې په ټوليزه توګه د Liver Cirrhosis او د باب د وريد د لويو ترومبوزونو په صورت کې ليدل کېږي او په دغه صورت کې د Portal Vein او د هغه د نورو څانگو قطر لويېږي او Collateral منځ ته راځي او ټول هغه ساختمانونه چې خپله وينه په دغه سيستم کې تويوي ضخامه کوي يعنې لويېږي. د بېلګې په توګه Splenomegaly، د مری Varices، د Plexus Hemorrhoids د ضفيږې توسع او داسې نور.

پانکراس Pancreas:

پانکراس یوه اوږده او نری غده ده، چې د ځیگر د کین لوب او معدې تر منځ ځای لري او په لاندې برخو وېشل کېږي:

۱- Head ۲- Neck ۳- Body ۴- Tail یا لکۍ چې د Spleen په څنګ کې موقعت لري.

د پانکراس په اناتومي باندې د ښه پوهېدلو لپاره له مجاوره رګونو سره د نوموړي اړیکې ډېرې مهمې دي.



د پانکراس سر (رأس) په ټولیزه توګه ښي او سفلي لور ته او لکۍ یې قدام او علوي لور ته میلان لري.

- د پانکراس د موندلو لپاره باید Superior Mesenteric Artery د یوه مشعر په توګه وکارول شي چې د نوموړي چار چاپېر Echogenic دی (د هغه په چار چاپېر کې د عصبي او پاراسمپاتيک ضفیرو د ټولګې له کبله) لږ څه د قدام لور ته Confluence او دفعتا د هغه په قدام کې پانکراس ځای لري او له پانکراس څخه د قدام لور ته معدده لیدل کېږي. د معدې او پانکراس تر منځ د Lesser Sac په نامه د پرېتوان یو کوچنی جوف قرار لري، چې ښي لور ته د Foramen Winslow یا Foramen Epiploica په وسیله د پرېتوان

له لوی جوف سره یوځای کېږي. په لنډ ډول Confluence, Superior Mesenteric Artery او Aorta د پانکراس لپاره د مشعر یا Land Mark په توګه کارول کېږي. د پانکراس اوږدوالی 12.5 – 15 cm پورې دی. د پانکراس ډبلوالی د عمر له نظره په لاندې ډول دی:

Pancreas Parts	Adult	Children
Head	2.5 – 3 cm	2.2 cm
Body	1.5 – 2 cm	1 cm
Tail	1.5 – 3 cm	1 cm

یا په بل عبارت د ماشومانو د پانکراس اندازه په لاندې جدول کې ښودل شوې ده:

No.	S.Parts Name	1 month – 1 year	1-5 year	5-10 year	10-14 year
1	Head				
2	Body				
3	Tail				

:Texture of Pancreas

په کاهلو کسانو کې د پانکراس Echotexture له ځیګر سره مساوي یا لږ ډېر دی. خو دا چې په لوړو عمرونو کې په پانکراس کې Fatty Change منع ته راځي، نو د نوموړي Echogenicity هم زیاتېږي تر دې چې له شا او خوا انساجو سره یې D/Dx په ډېره سختۍ ترسره کېږي.

د پانكراس نل يا قنات:

په نارمل حالت كې د پانكراس قنات نه ليدل كېږي، مگر اوس له مدرنو او پرمخ تلو ماشينونو څخه په گټې اخيستو سره نوموړې قنات د پانكراس د Body په برخه ليدل كېداى شي. د پانكراس د Head په برخه كې ځكه نه ليدل كېږي چې مسيريې - Dorso Ventral ده او Tail په برخه كې ځكه نه ليدل كېږي، چې د نوموړي قنات قطر ډېر كوچنى ده او د دې قنات نارمل قطر تر 2 mm پورې دى او تر دې زيات پتالوژيک ده، خو كله ناكله د ډوډۍ له خوړلو وروسته په نارمل ډول 3 - 4 mm پورې هم رسېږي. د پانكراس قنات په دوو حالتونو كې متوسع كېږي:

۱- Chronic Pancreatitis

۲- Pancreatic Duct Obstruction

د پانكراس د معاينه كولو استطبابات:

۱- د گېډې د علوي برخې دردونه (حاد او مزمن)

۲- ژېړى (يرقان)

۳- Upper Abdominal Mass

۴- Persistent Fever په ځانگړې توگه كه چېرې د گېډې د علوي برخې له دردونو سره يوځاى وي.

۵- Suspected Malignant Disease

۶- Recurrent Chronic Pancreatitis

۷- Suspected Complication of Acute Pancreatitis

۸- Polycystic Kidney, Liver and Spleen

۹- Direct Abdominal Trauma

د معاینې میتود:

- معاینه په ټولیزه توګه په Fasting حالت کې ښه ترسره کېږي.
- کله ناکله د پانکراس د لکۍ د لیدلو لپاره له معدې څخه د Acoustic Window په توګه کار اخیستل کېږي، چې په دې حالت کې باید مریض اوبه وروځنبل شي.
- د جسم، لکۍ او غاړې برخې د مستعرضې یا پلنې مقطع په وسیله لیدل کېږي (چې په دې صورت کې باید ایکوجینېسیتی، اندازه او د پانکراس د لومن قطر یاد د اښت شي).
- لومړی باید د پانکراس رأس د Oblique Section په وسیله معاینه شي یعنې Probe باید له Left Upper Quadrant څخه د Right Lower Quadrant په لور متوجه شي او له هغه وروسته بیا د طولاني مقطع په ترڅ کې ولیدل شي.

کلینیکي ستونزې یا Clinical Problems :

د Epigastric د برخې حاد او مزمن دردونه اکثراً د Peptic Ulcer یا Pancreatitis له کبله منځ ته راځي. Acute Cholecystitis او د ځیګر ځیني نورې ناروغۍ لکه اېسې ګانې او داسې نور هم د Epigastric د ناحیې په دردونو سره ځانګړې کېږي. او د Epigastric د برخې د دردونو ډېر نادر سبب د اېهر انیورېزم دی.

Uncomplicated Peptic Ulcer کومه ځانګړې Sonographic منظره نه لري، اما نورې یادې شوې ناروغۍ بیا ټولې د Sonographic منظرې لرونکې دي.

:Acute Pancteatitis

Alcoholics او د Epigastric د ناحیې پخې Trauma ګانې، د صفرا د کڅوړې کانې او ځیني مورني ناروغۍ لکه Hyper Lipedemia د Acute Pancreatitis لپاره مساعدوونکي سببونه دي. دغه ناروغۍ په ټولیزه توګه منتشر یا خپاره او په ډېرو لږو پېښو کې په موضعي ډول لیدل کېږي او پېښې یې د لکۍ په پرتله په Head کې ډېرې دي.

د Acute Pancreatitis په لومړۍ حمله کې Sonographic لاس ته راوړنې په لاندې ډول دي:

۱- Focal Tenderness ښايي پانکراس نارمله منظره ولري.

- ۲- Texture Change: ايکوجينيستيبي يې له نارمل حالت څخه کمپري.
- ۳- Pancreatic Enlargement: بنيابي پانکراس په Focal يعني موضعي او يا هم په منتشره توگه لوی شي.
- لږ لويېدل له Pancreatitis څخه نمايندگي کوي.
- کله چې د پانکراس Head او Tail له 3 cm څخه لوی شي، نو له اذيما او التهابي پروسې څخه نمايندگي کوي.
- Shape: پانکراس تر يوې اندازې لوی او غير منظم ليدل کېږي.
- له اندازې زيات د پانکراس لويېدل په Phlegmon Hemorrhagic Pancreatitis او د څېرمه غړو په التهاب باندې دلالت کوي.
- د مرضي پروسې له موجوديت سره سره د پانکراس د Size نارمل پاتې کېدل په Atrophic pancreatitis باندې دلالت کوي.
- هر کله چې پر Chronic Pancreatitis باندې Acute Pancreatitis ورزيات يا Super Impose شي په دې صورت کې Sonographic بدلونونه نه ليدل کېږي يعني د دواړو حالتونو بدلونونه نه ليدل کېږي.
- بنيابي په Acute Pancreatitis کې Size هغه وخت نارمل وليدل شي، چې د پانکراس اندازه له اول څخه کوچني وي.
- د دې لپاره چې Pancreatitis د تل لپاره له Illius سره يوځای وي، نو له همدې کبله بنيابي د کولمو گازونه ډېر زيات وي.
- بنيابي Acute Pancreatitis لاندني اختلاطات ورکړي:

- 1- Pancreatic Pseudo Cyst
- 2- Pancreatic Abscess
- 3- Pancreatic Ascitis
- 4- Common Bile Duct Obstruction

هغه مهال ڇې په Acute Pancreatitis کې د Illius له کبله په کولمو کې د را منځ ته شويو گازاتو له کبله پانکراس د الٿراسونډ په وسيله ونه ليدل شي، نو بايد د تشخيص لپاره له CT Scan څخه کار واخيستل شي.

:Chronic Pancreatitis

په الٿراسونډ کې څلور مهمې منظرې شته:

- ۱- Irregular Pancreatic Outline يا د پانکراس نامنظم بعدونه.
 - ۲- Dilatation of the Pancreatic Duct (له 2 mm څخه زيات). هغه Calculi يا د کايو کوچني گروپونه چې په Echogenic شکل له Shadowing سره يو ځای په پانکراس او د Pancreatic Duct په مسير کې ليدل کېږي.
 - ۳- Focal Enlargment يا په موضعي ډول د پانکراس لوېدل.
- په عمومي توگه په Chronic Pancreatitis کې د پانکراس Size د نارمل حالت په پرتله کوچنی کېږي او Echogenicity يې د Fibrosis له کبله زياتېږي.

:Pseudo Cyst of Pancreas

دا يو ډول Fluid Collection دی چې په عمومي توگه د Pseudo Cyst of Pancreas تر اصطلاح لاندې څېړل کېږي. او په ډېری حالاتو کې د پانکراس له ترضيحاتو او Pancreatitis سره يوځای وي. دغه collection د Pancreatic Edema پایله ده چې د Pancreatitis له کبله منځ ته راځي. بنيابي دغه Collection خپل نازک پوښ د Auto Digestion په نتيجه کې د انزایمونو په وسيله تخریب او په ترڅ کې پانکراس او نورو څېرمه غړو ته سرایت وکړي.

Collection په عمومي توگه په يو له لاندنيو ساختمانونو کې ليدل کېږي:

Lesser Sac - ۱

Anterior Para Renal Space - ۲

Liver - ۳

۴- Spleen

۵- Mediastinum

۶- Mesenteric

التیراسونډ د دې ډول سیستونو د تشخیص، څارنې یا Follow Up او هم د Diagnostic and Therapeutic Percutaneous Aspiration او Drainage لپاره ګټور او د اهمیت وړ دی.

دا ډول کیستونه عموماً منظم او محتوي یې صاف وي. کله نا کله د خونېزی له کبله په نوموړو کیستونو کې Internal Echo ګانې لیدل کېږي او کېدای شي دېوالونه یې هم نامنظم وي، یو شمېر کیستونو کې Septation لیدل کېږي او دغه کیستونه د شمېر له نظره یو یا ډېر لیدلای شو.

هر کله چې Pseudo Cyst of Pancreas وشکېږي او Rupture وکړي، نو د نوموړي کیست ټول مواد د Lesser Sac له لارې د Peritoneum جوف ته ننوځي چې په ترڅ کې یې Pancreatic Ascitis منځ ته راوړي.

ډېرې پېښې یې په Lesser Sac کې د پانکراس د Tail د برخې په قدام کې لیدل کېږي.

:Pancreatic Carcinoma

د بدن وزن د له لاسه ورکولو مخینه، Chronic Sever Abdominal Pain او په Epigastric برخه کې د ممکنه کتلې موندل په Pancreatic Carcinoma باندې دلالت کوي.

له هغه حالت څخه پرته چې Ampula او Common Bile Duct یې نیولي وي په نورو حالتونو کې د مېتاستاز او موضعي خپرېدنې له کبله جراحي تداوي ناشونې برېښي. Sonographer پرته له دې چې Billiary Tract ته یې پام وي، باید ابهر ته څېرمه Lymph Node ته هم پام ولري او دغه راز په ځیګر کې د مېتاستاز د موندلو لپاره هم زیار وباسي.

په دې اړه التیراسونډ د لاندې موخو لپاره کارېږي:

- ۱- د کتلې موندل، په ځانګړې توګه که د پانکراس د قنات Distal برخه متوسع وي.
- ۲- د تومور د Size او ځای د تعینولو لپاره.
- ۳- د تومور د موضعي او مېتاستاتیک انتشار د معلومولو لپاره.
- ۴- له کتلې څخه Percutaneous Biopsy د اخیستلو لپاره د لارښود په توګه کار ورڅخه اخیستل کېږي.

د پانکراس د کانسرانو خواص:

- ۱- د یوې Hypo Echoic کتلې په څېر ښکارېږي یعنې د پانکراس د نارمل نسج په پرتله لږ څه تور ښکاري.
- ۲- د پانکراس د کانسر دېوالونه نامنظم وي.
- ۳- د Size له نظره دومره کوچنی ده، چې ښایي د پانکراس په Out Line کې هېڅ بدلون را منځ نکړي او کله نا کله د یوې لویې کتلې په څېر منځ ته راځي.
- د پانکراس تومورونه 2-10 cm پورې دي، چې په منځني ډول 4 cm په اندازه دي.
- د پانکراس د کانسرانو 75% پېښې د پانکراس په رأس او غاړه کې لیدل کېږي.
- ۴- کله چې کانسر د پانکراس په رأس کې رامنځ ته شي د Obstructive Jaundice لامل کېږي.
- ۵- د پانکراس د رأس تومورونه په Inferior Vena Cava کې د Anterior Mass Effect سبب کېږي.
- ۶- لومړنۍ مېتاستاتیکې نښې یې د ګېډې د ابهر په شا او خوا کې، د Porta Hepatic په سیمه او ځیګر کې لیدل کېږي.

:Cyst Adenoma

- یو نادر تومور دی چې کېدای شي سلیم یا خبیث وي او د یوې Cystic کتلې په څېر راڅرګندېږي، چې کله ناکله د پانکراس له Pseudo Cyst سره مغالطه کېږي. Micro Cystic شکل یې ښایي د یوې Hypo Echoic کتلې په څېر ښکاره شي.

:Islet Cell Tumor

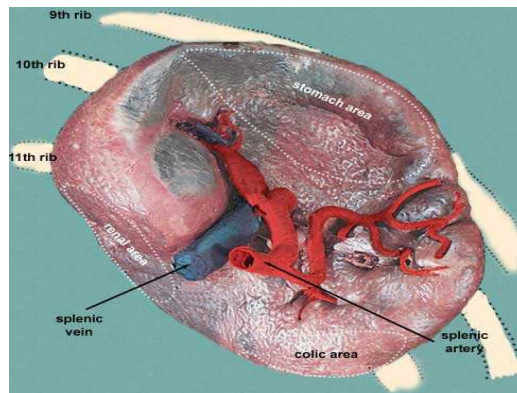
د یوې Cystic کتلې په شکل لویېږي او کله یې Size د اعراضو له ورکولو څخه مخکې ډېر زیات لویېږي. دا ډول تومورونه یو ډول هورمونونه تولیدوي چې په ترڅ کې یې د Hypoglycemic حملاتو سبب کېږي.

د پانکراس نورې کتلې:

- مورزادي (ولادي) کیستونه: عموماً د پښتورگو، ځیگر او توري له ولادي کیستونو سره یوځای لیدل کېږي.
- د پانکراس هېداتید کیستونه.
- د پانکراس اېسې گانې.
- د پانکراس او د هغه د چارچاپېر مېتاستاتیکې کتلې.
- د پانکراس چارچاپېر لمفاوي عقدې.

توری (طحال) یا Spleen:

Anatomy: توری د Left Upper Quadrant تر ټولو لوی او متبارز غړی دی، چې د 9, 10, 11 پښتیو تر منځ قرار لري او معمولاً له Left Post Auxiliary Line څخه معاینه او Scan کېږي.



اناتوميك موقعيت:

توری مستقيما له Left Hemi Diaphragm څخه لاندې قرار لري ښايي د توري يا طحال د Scan ترسره کول له دې کبلې ستونزمن وي، چې له يوې خوا نوموړی له پښتنيو لاندې قرار لري او له بلې خوا د څېرمه کيڼ سږي گازونه د توري په سر، د کيڼې کولوني زاويې محتوي او د پانکراس لکې د نوموړي په څنگونو کې ځای لري.

طحال د کيڼ پښتورگي په علوي برخه او د Left Supra Renal Gland او د پانکراس د لکې په وحشي برخه کې قرار لري کله نا کله د ځيگر کيڼ لوب له طحال سره په تماس کې وي.

د طحال په انسي او منځنۍ برخه کې يو مقعریت ليدل کېږي چې د Splenic Hilum په نامه يادېږي. په دې برخه کې د سپينو ټکو يوه ټولگه High Level Echo ليدل کېږي، چې د طحال د شريان او ورید له مدخل څخه عبارت دي.

د توري يا طحال د معاینه کولو میتود:

- غوره ده چې مريض د Fasting يا لوږه په حالت کې معاینه شي.
- له Sector يا Convex پرابونو څخه بايد کار واخيستل شي. د لويانو لپاره 8.5MHz او کوچنيانو لپاره 5MHz فرېکونسي وکارول شي.

- ناروغ باید شا په تخته یا په Right Lateral Position معاینه شي.
 - په Coronal مقطع کې باید توری د Post Auxiliary Line په برابری د 9, 10, 11 پینتیو په منع کې معاینه شي.

Splenomegaly:

د طحال د Size د موندلو لپاره د 10 او 11 پینتی تر منع یوه Oblique Veiw اخیستل کېږي او Transducer Mark سفلي او قدام لور ته مایلېږي چې په دې صورت کې د نارمل طحال Size په لاندې ډول دی:

Length = Up to 14 cm

Width = Up to 8 cm

د توري اندازه عموماً په ځوانو کسانو کې تر ۱۱ سانتي مترو او لویو کسانو کې تر ۱۳ سانتي مترو پورې رسېږي.

Splenomegaly د طحال تر ټولو لویه پتالوژي ده. د سپلېنو مېگالي Criteria گانې په لاندې ډول دي:

- ۱- کله چې د طحال Cranio Caudal قطر (طول) له ۱۴ سانتي مترو څخه زیات شي.
- ۲- هر کله چې د طحال سفلي څنډه د کین پینتورگي له سفلي قطب څخه تېر شي یا په بل عبارت د کین پینتورگي له Lower Pole څخه لاندې قرار ونیسي.
- ۳- که چېرې Transducer په 90 درجو سره ونيول شي او د طحال علوي او سفلي څنډې په یوه Image کې ښکاره نشي په Splenomagly دلالت کوي.
- ۴- کله چې د طحال Anterior Border په Mid Line کې د Aorta او Inferior Vena Cava په قدام کې قرار ونیسي یعني په Left Upper Quadrant کې له Sub Costal ساحې څخه ولیدل شي په Splenomegaly دلالت کوي.
- ۵- بله دا چې د نارمل طحال معاینه کول په ډېره سختی سره ترسره کېږي، کله چې په آسانی سره Scan شي، نو Splenomegaly باید په پام کې ونيول شي.

کله چې د ناروغ اناتوميک ساختمان داسې وي، چې قدامي خلفي قطر يې لږ وي په دې صورت کې طحال او ځيگر په نارمل او فزيولوژيک ډول د نسجي کتلې د تامينولو لپاره اوږده او پلن وي.

کېدای شي د Splenomegaly پر مهال د طحال Echogenicity نارمله او Altered بدلون ومومي.

۱- که چېرې د نوموړي Emchogenicity له نارمل حالت څخه لږ وي، نو يو له هغه مرضونو څخه چې وړاندوينه يې کېږي هغه Lymphoma ده.

۲- که چېرې Echogenicity يې له نارمل حالت څخه زياته شي، نو بايد د Myelofibrosis يا Spleen Infection لور ته پام وشي.

هغه ناروغی چې د Splenomegaly لامل کېږي:

I - Congestive Splenomegaly په لاندې حالتونو کې ليدل کېږي:

۱- Congestive Heart Failure د Cardiac Cirrhosis له رامنځ ته کېدو وروسته په ټول وريدي سيستم کې د ورووالي يا رکودت د رامنځ ته کېدلو په ميخانیکيت سره.

۲- Non Cirrhotic Portal Hypertension د بېلکې په توګه د Throbosis او Portahepatis Lymph Adenopathy له کبله د Portal سيستم بندښت.

۳- Cirrhotic Portal Hypertension

۴- Splenic Vein Thrombosis

۵- Cystic Fibroma چې يو Genetic مرض ده او په تنفسي او هضمي سيستم کې عمده بدلونونه منع ته راوړي.

II - Neoplasm

III - Storage Diseases

a- Amyloidosis

b- Hemochromatosis

Goucher Diseases -c

Gargalism -d

Diabetes Mellitus-e

Histocytosis -f

Spleen Infection -IV: ڊپر لږ ليدل کيڙي، ځکه ڇي طحال خپل يو دفاعي غري دي.

Hemolytic Anemia -V

Collagen Vascular Diseases -VI

Splenomegaly د عمومي سبيونه:

په لنډه توگه طحال د راتلونکو ناروغيو په ترڅ کي لويږي:

Reaction to Systemic Diseases -١

Primary Neoplasm -٢

Secondary Neoplasm -٣

Portal Hypertension -٤

Trauma -٥

Cysts -٦

Abscess -٧

:Focal Splenic Masses

د طحال کتلې ډپرې لږ ليدل کيږي، ڇي په لاندې توگه څپرل کيږي:

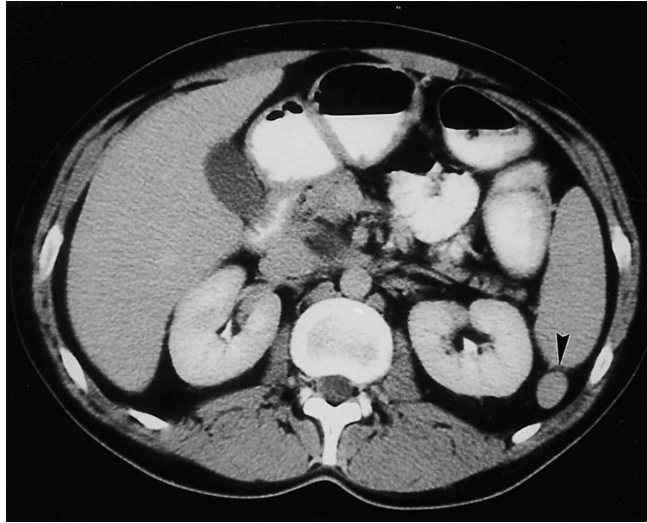
١- Splenic Abscess: ډپرې نادري دي، که څپرې وليدل شي نو دېوالونه به يې نامنظم

او محتوي به يې Complex يعني Low Level Internal Echo به په کي بنکارږي.

٢- Lymphoma: په دې صورت کي يا Splenomegaly ليدل کيږي او يا هم د Spleen

په دننه کي کتلې منځ ته راځي.

- ۳- Neoplasm: چې په لومړنيو او مېتاستاتيک شکلونو سره ليدل کېږي.
- ۴- Splenic Cyst: په لاندې حالتونو کې ليدل کېږي:
 - a Congenital: په دې صورت عموماً د ځيگر، پښتورگو او حتی پانکراس سيستونه هم ليدل کېږي.
 - b Splenic Hydatid Cyst: ډېر لږ ليدل کېږي.
 - c Post Traumatic Cyst: چې د Hematoma له جوړېدو وروسته منع ته راځي. هر کله چې ناروغ د ترضيض مخينه يا تاريخچه ولري او د طحال په سيمه کې يې يو Collection وليدل شي، نو د طحال په Rupture باندې دلالت کوي.
 - d Pancreatic Pseudo Cyst: چې له څېرمه پانکراس څخه ورته را انتقالېږي. کله ناکله د طحال په څنګ کې يو بل ساختمان، چې له طحال سره يوشان Echo Testure لري، ليدل کېږي دې ساختمان ته Accessory Spleen يا فرعي طحال وايي.



:Left Sub Diaphragmatic Abscess

له Splenectomy څخه وروسته د طحال په ځای کې د تينګې مايع Collection او يا د Spleen او Left Hemi Diaphragm په منع کې د مايعاتو تولکې ته Sub Diaphragmatic Abscess وايي.

عموماً له هغه معدې سره چې خوړو څخه ډکه وي مغالطه کېږي، چې د دې حالت د بېلوونکي تشخيص لپاره ناروغ ته اوبه ورڅښو او په TV Screen کې د اوبو تيرېدل گورو او يا ناروغ په بڼي اړخ را اړوو چې په دې صورت کې د معدې محتوي هم بڼي اړخ ته را بې ځايه کېږي.

:Splenic Calcification

په الٿراساوند کې ډېر بڼه ليدل کېږي او معمولا Posterior Acoustic Shadow لري او په منتشر ډول په لاندې مرضونو کې ليدل کېږي:

۱- په Granulomatous آفاتو کې لکه: Tuberculosis او Syphilis.

۲- په Phlebitis کې .

۳- Splenic Artery Aneurism

۴- Splenic Infection

۵- Hematoma

۶- Old Abscess

ځيگر (کبد) يا Liver:

د ځيگر د معاینې استطببات:

1. Enlarged Liver (Hepatomegaly)
2. Suspected Liver Abscess
3. Jaundice
4. Abdominal Trauma
5. Ascitis
6. Suspected Metastatic Liver
7. Suspected Liver Mass
8. Right Upper Quadran Pain

9. Screening for Endemic Echinococcosis

د ځيگر د معاینه کولو میتود:

ناروغ عموماً د لورې یا Fasting په حالت کې ښه معاینه کېږي او ناروغ ته باید د شا په تخته یا Supine Position ورکړل شي.

د لویانو لپاره باید 3.5 MHz Convex Probe او د ماشومانو لپاره باید 5 MHz وکارول شي.

د ځيگر معاینه له Right Sub Costal او Intercostal سیمو څخه په Transverse ، Sagittal او Oblique پلانونو کې ترسره کېږي.

:Anatomy

د ځيگر پارانشیم Homogenous او په منځنۍ (متوسطه) اندازه Echogenicity لري، ایکوجینیسیتي یې د پښتورګي له Cortex څخه ډېره او له پانکراس څخه لږ ده.

ځيگر د ګډې ترتولو لوی غړی دی چې په Right Upper Quadrant کې قرار لري او د یوه مثلث یا مخروط څېره لري دغه راز ځيگر درې مخونه یا Surface لري چې په لاندې ډول دي:

۱- قدامي یا علوي مخ Anterior or Superior Surface

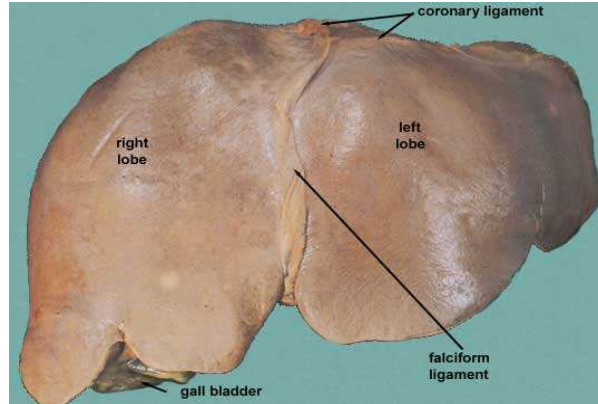
۲- خلفي مخ یا Posterior Surface

۳- سفلي مخ یا Inferior Surface

د اناتومي له نظره ځيگر په یادو شویو درې واړو مخونو کې بیا بیا ویشل شوی دی، چې د التراسونډ له نظره یې یواځې د قدامي او سفلي مخونو وېش د اهمیت وړ دی او مونږ یې څېړو.

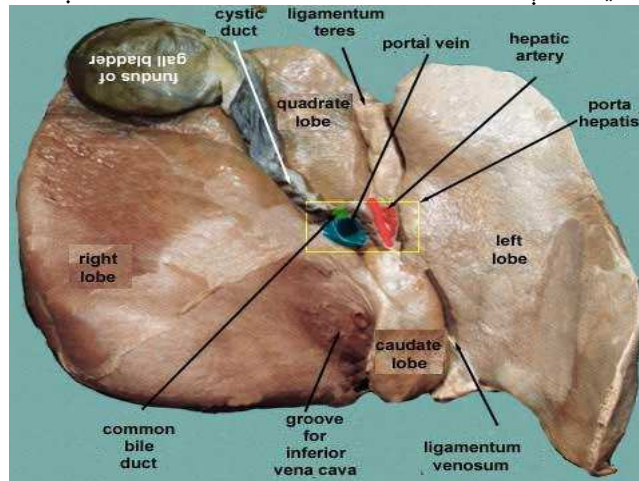
Anterior Surface - ۱

د ځیگر په قدامي مخ (وجه) کې د Falciform په نامه یو Ligament وجود لري چې د ځیگر په Right Superior Hepatic Surface او Left Superior Hepatic Surface وېشي.



:Inferior Surface

د التیراسونډ له نظره د ځیگر تر ټولو مهم مخ دئ او د التیراسونډ په وسیله د ځیگر ډېرې زیاتې ناروغۍ په دغه مخ کې تشخیصېږي. د ځیگر په سفلي مخ کې گڼ شمېر ساختمانونه د H د حرف په څېر باندې وېشل کېږي.



د ځيگر په سفلي مخ کې چې کولای شو په Right Upper Quadrant کې يې له Sub Costal Space څخه Scan کړو لاندني ساختمانونه ليدل کېږي:

1. Gall Bladder
2. Sulcus for Inferior Vena Cava
3. Ligament Venosum
4. Ligament Teres
5. Porta Hepatis
6. Left Lobe of Liver
7. Right Lobe of Liver
8. Quadrate Lobe
9. Caudate Lobe

د Blood Supply له نظره ټول ځيگر په دوو برخو يعنې Right Lobe او Left Lobe سره وېشل کېږي.

Left Lobe بيا له دوو برخو څخه جوړ شوی چې منځنۍ برخه يې چې په حقيقت کې Quadrate Lobe دئ د Middle Segment په نامه او وحشي برخه يې چې په حقيقت کې کين لوب دئ د Lateral Segment په نامه سره يادېږي.

:Pseudo Lesion

که چېرې د ځيگر انځور د قدام له خوا څخه واخيستل شي، نو د دې لپاره چې له Ligament Venosom څخه تېرېږي Caudate Lobe د يوې تورې کتلې په څېر يا Hypo Echoic ليدل کېږي چې دې پېښې ته Pseudo Lesion ويل کېږي.

همدغه راز که چپرې له Lig. Venosom څخه یوه عرضاني مقطع واخیستل شي، نو د یوې کوچنۍ Echogenic کتلې په څېر خیال ورکوي چې دغې پېښې ته هم Pseudo Lesion وایي.

د ځیگر داخلي وېش:

په دغه وېش کې د ځیگر وریدونه د یوه اساس په توګه قبلوو او د بیا د همدغو وریدونو په اساس ځیگر په بڼې او کین Lobe باندې وېشل کېږي:

۱- Mid Hepatic Vein اساس قبلوو او ځیگر د هغه په دواړو خواوو کې په بڼې او کین لوبونو سره وېشل کېږي.

۲- د Right Lobe په داخل کې Right Hepatic Vein اساس قبلوو او Right Lobe په Anterior Segment او Posterior Segment باندې وېشو.

۳- د ځیگر په کین Lobe کې Left Hepatic Vein اساس قبلوو او بیا Left Lobe په Lateral Segment او Middle Segment باندې وېشو.

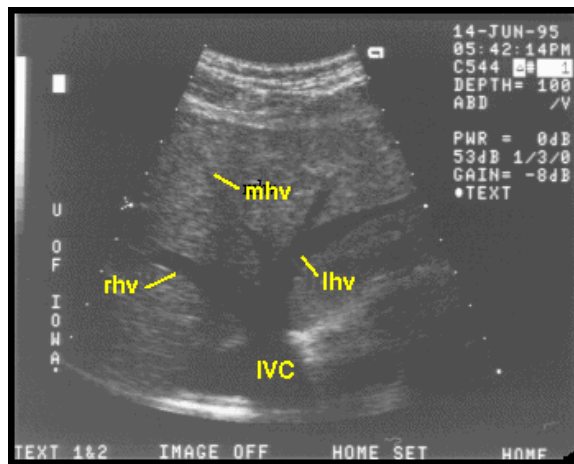
د ځیگر اوعیې:

په ځیگر کې څلور ډوله اوعیې قرار لري:

۱- Hepatic Artery : د ځیگر دا ډول اوعیې کوچنۍ دي یواځې او یواځې د ځیگر عمومي شریان Common Hepatic Artery لیدلای شو. دغه شریان د Celiac Truncus د تشعب په برخه کې لیدل کېږي او کله ناکله د نوموړي شریان یوه عرضاني مقطع په ځیگر کې د Portal Vein او Common Bile Duct په منځ کې هم لیدل کېږي چې د همدغو درې واړو اوعیو ټولګې ته Hamburger Sign وایي.

۲- Hepatic Veins: ځیگر درې وریدونه لري چې د Left Hepatic Vein, Right Hepatic Vein او Mid Hepatic Vein په نومونو سره یادېږي.

نوموړي وریدونه د کبد راټولوي او په Inferior Vena Cava کې تخلیه کوي او د دغو وریدونو قطر له ځیگر څخه د Inferior Vena Cava په لور لویېږي.



۳- Portal Vein: د نوموړي وريد قطر تر 1.5 cm پورې رسېدلای شي او وروسته بيا د ځيگر په داخل کې په بڼيو او کينو خانکو او بالاخره په Portal Venuls باندې وېشل کېږي، چې د دغو Portal Venuls عرضاني مقطع گانې په ځيگر کې د کوچنيو Echogenic ټکو په څېر ښکارېږي.

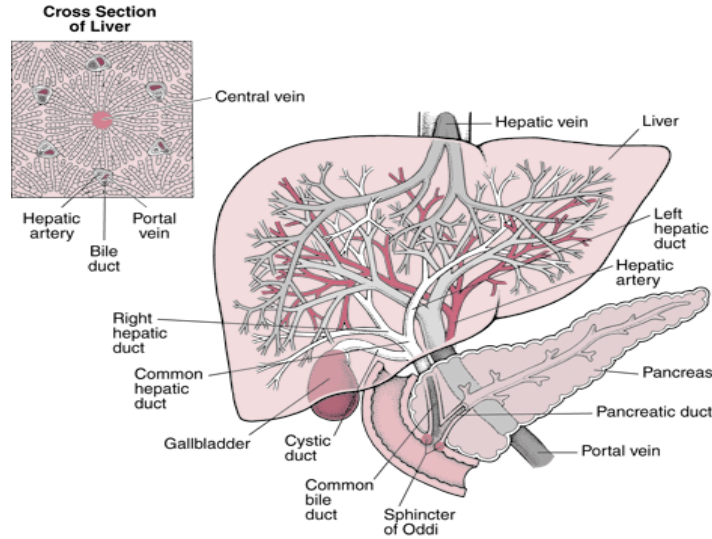
د Portal Vein دېوالونه ځکه Echogenic ښکارېږي، چې شا او خوا يې يوه Collagen Sheet پوښلې د. دغه Echogenic ټکي د ځيگر د پارانشيم په بدلونونو کې يا ډېر روښانه او يا داچې هېڅ نه ښکارېږي د بېلگې په توگه که چېرې د ځيگر Echogenicity لږ شي، نو په دې صورت کې د Portal Vein مقطع گانې روښانه او که چېرې د ځيگر Echogenicity ډېره شي لکه په Fatty Hepatic Change ، Liver Cirrhosis او Chronic Hepatitis نو بيا د Portal Venuls مقطع گانې هېڅ نه معلومېږي.

د ځيگر په دننه کې د Portal Vein او Hepatic Vein سپر تل داسې ده چې يو بل سره پرې (قطع) کوي.

۴- Biliary Ducts: په دغه سيستم کې صفراوي مواد د ځيگر په دننه کې د Intra Hepatic Biliary Duct په وسيله راټولېږي چې په ترڅ کې Right Hepatic Duct او Left Hepatic Duct جوړوي دغه دواړه سره يو ځای کېږي Common Hepatic Duct

او بالاخره صفراوي مواد د Common Bile Duct په وسيله په هضمي سيستم کې تخليه کېږي.

په نارمل حالت کې يواځې او يواځې Common Bile Duct په التراسونډ کې ښکارېږي او Intra Hepatic Biliary Duct نه ښکارېږي.



د ځيگر اندازه يا Size:

کله چې په Sub Costa ناحیه کې Probe په نیغ (عمودي) یا Prependicular شکل سره ونيول شي، نو عموماً ځيگر نه ليدل کېږي. که چېرې وليدل شي، نو حتماً په Splenomegaly دلالت نه کوي. ځکه په يو شمېر ناروغيو کې ځيگر لاندې خواته تېله کېږي او پرته له دې چې ځيگر لوی شوی وي په نوموړې ناحیه کې جس او Scan کېږي. د ځيگر د Size د موندلو لپاره د نوموړي ښی لوب د Mid Clavicular Line په برخه کې اندازه کېږي، چې نوموړی قطر تر 15 cm پورې نارمل قبول شوی دی. د ځيگر نارمل Range په لويانو او ماشومانو کې په لاندې جدول کې په لنډه توگه ښودل شوي دي:

Children	Adults	Diameters
11 cm	20 – 30 cm	تر ټولو لوی عرضاني قطر
7 cm	10 – 21 cm	تر ټولو لوی قدامي خلفي قطر
8 cm	Up to 15 cm	تر ټولو لوی عمودي قطر

:Hepatomegaly Criteria

۱- په عادي حالت کې چې ځيگر لاندې خواته نه وي Push شوی، که چېرې Transducer په Sub costal ناحیه کې په عمودي ډول کنبېښودل شي نارمل ځيگر په TV Screen نه ښکارېږي او که وليدل شي په Hepatomegaly دلالت کوي.

۲- که د ځيگر کينه زاويه له 45 درجو څخه ډېره شي په Hepatomegaly دلالت کوي.

۳- که د ځيگر سفلي له له 40 درجو څخه ډېره شي په Hepatomegaly دلالت کوي.

۴- که د Mid Clavicular Line په برخه کې د ځيگر عمودي قطر له 15 cm څخه زيات شي نو Hepatomegaly باندې دلالت کوي.

د ځيگر ساختماني شکل يا Shape:

د شکل له نظره د ځيگر سطح Smooth يا ښويه او Homogenous ده څنډې يې منظمې او دوه زاويې Left Angle او Right Angle لري.

له دې سره سره د انسانانو د اناتوميک ساختمان د بېلابېلو ډولونو سره سم د ځيگر شکل او څېره هم تغير مومي.

د بېلگې په توگه هغه کسان چې د سينې قفس يې Barrel Shape وي د ځيگر Posterior - Anterior - قطر يې زيات، کين لوب يې دومره کوچنی وي چې حتی Mid Line ته هم نه رسېږي او ښی لوب يې ډېر لاندې (عميق) موقعيت لري.

په ډنگرو کسانو کې چې Posterior - Anterior قطر يې کوچنی وي ځيگر پلن (عريض) او اوږد (طويل) شکل ځانته اختياري، چې حتی د ځيگر کين لوب په Left Upper

Quadrant کې ليدل کېږي او سفلي څنډه يې په Right Upper Quadrant کې له پښتنيو څخه لاندې معلومېږي چې دغه حالت اکثراً له Hepatomegaly سره مغالطه کېږي. Morrison Pouch چې د Sub Hepatic Sapce او Hepato Renal Angle سره هم يادېږي هغه سيمه (ناحيه) ده چې د ځيگر او ښي پښتورگي په منځ کې قرار لري په دغه برخه کې د پرېوتان د جوف تر ټولو لږ مقدار اوبه (مايع) هم د ليدلو وړ او معلومېږي.

د ځيگر اناتوميک بدلونونه يا Variants:

- ۱- د ځيگر د لويونو اندازه په نارملو کسانو کې ډېره زياته متغيره ده: تر ټولو لوی اناتوميک بدلون د ځيگر د کيڼ لوب کوچنيتوب دی چې په دې صورت کې د ځيگر ښي لوب په انډوليز (معاوضوي) ډول سره لوبېږي.
- ۲- Riedle's Lobe چې د Right Upper Quadrant له کتلانو سره مغالطه کېږي، نوموړی يو ريښتيني (حقيقي) لوب نه بلکې د ژبې په څېر يو راوتلی ساختمان دی، چې په Inferior Surface کې له ښي لوب څخه لاندې خواته ليدل کېږي.
- ۳- په ډېر نادر شکل سره د ځيگر ښي يا کيڼ لوب نه معلومېږي (Lobar Agenesis). دغه شکل په دوه ډوله منځ ته راتلای شي:
 - A - د صفرا د کڅوړې په ښي او کيڼ لوب کې د ځيگر ډېر لږ مقدار نسج موجود وي يا دغه مقدار نسج هم نه وي موجود.
 - b- کېدای شي د صفرا کڅوړه د ښي لوب (که ښي لوب کوچنی وي) او يا د کيڼ لوب (که کيڼ لوب کوچنی وي) خوا ته د پام وړ تغير موقیعت وکړي.

د گېډې د بېلابېلو غړو د Echogenicity څېړنه:

Diaphragm > Renal Sinus > Pancreas > Liver > Spleen > Renal Cortex >
Renal Medulla

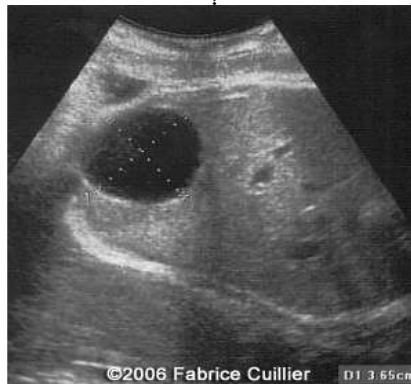د کتلاتو ځانگړتياوې:

I- د Cystic کتلاتو ځانگړتياوې:

هره Cystic کتله (چې په منځ کې يې مايع وي) د التيراساوند له نظره څلور تشخيصيه ځانگړتياوې لري:

a- Cystic کتله په Echo free يا An Echoic يعني په تور رنگ سره ښکارېږي.
 b- دېوالونه يې له نورو څېرمه ساختمانونو څخه په ښه توگه بېلېږي يعني Well Defined Border دي، Interface لري او تل بيضوي (Ovoid) يا کروي (Circular) شکل اختياروي.

c- Post Wall Reinforcement موجود وي. يعني خلفي دېوال د قدامي دېوال په پرتله لږ څه ډېل معلومېږي چې په جامدو کتلاتو کې دغه ځانگړتيا وجود نه لري.



d- Good Trough Transmission يا Post Acoustic Enhancement : يعني د کتلې خلفي برخه د نورو برخو په پرتله ډېره روښانه ښکارېږي او په التيراساوند کې تر ټولو مهمه تشخيصيه ځانگړتيا ده. د نوموړې پېښې د منځ راتلو دليل دا ده، چې د کتلې د چاپېريال په پرتله د هغې په خلفي برخه کې د صوتي انرژي تېزوالی ډېر زيات دی.

II- د جامدو کتلو ځانگړتياوې:

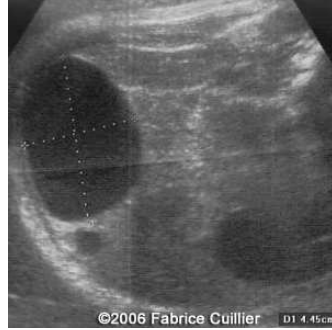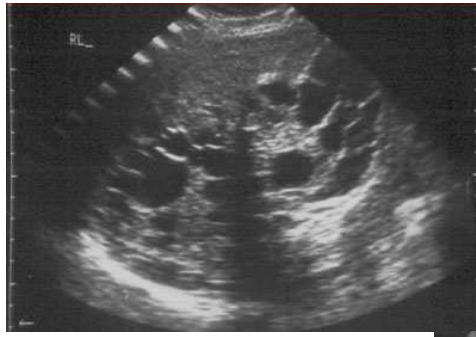
کېدای شي جامدې کتلې په Echogenic يا Hypoechoic شکل سره وليدل شي، خو هېڅکله د Cystic کتلو ۳ او ۴ خاصيت نه شي لرلای.

III: تيرې يا Stones يا Calculi:

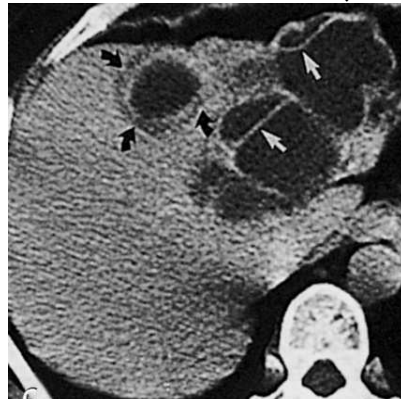
په تيرې يا Stone باندې د صوتي څپو (امواجو) د لړېدو په ترڅ کې نوموړې څپې د تيرې په يوه هواره او سطحي برخه کې ننوزي او په شدت سره بېرته برگشت کوي. د تيرې په شا کې يوه بشپړه تياره او بې انځوره ساحه ليدل کېږي چې د Posterior Acoustic Shadowing يا د شاتني سيوري په نامه يادېږي. ځينې قابل نفوذ تيرې هم شته يعنې Post Acoustic Shadow نه ورکوي، خو د تير يا کانو په باره کې هغه مقوله چې وايي Stone Must Shadow د تل لپاره موجوده ده.

د ځيگر کتلې يا Liver Mass:**:Hepatic Cysts**

د ځيگر کيسټونه ډېر معمول دي چې په واحد او متعدد ډول سره د ځيگر په دننه کې ليدل کېږي. د ځيگر د کيسټونو ډېوالونه عموماً منظم او محتوي يې صاف او Echofree ليدل کېږي، خو ځينې وخت کېدای شي د نوموړو کيسټونو په مېنځ کې ټينگ رسوبات وليدل شي چې د Internal debris په نامه يادېږي او د Cyst په لاندنۍ برخه کې يو Fluid – Fluid Level تشکيلوي.



ځينې وخت د Cyst په دننه کې پردې هم ليدل کېږي.



که چېرې د Cyst دېوال چې عموماً منظم او بڼوی وي په نامنظم شکل سره وليدل شي، نو بايد له لاندنيو درې حالتونو څخه يوه ته پام واړول شي:

- ۱- کېدای شي په خباثت يې تحول کړی وي.
- ۲- کېدای شي د بڼه والي خوا ته سپر کړی وي.

۳- کېدای شي د Aspiration د عملي په وسیله خالي شوی وي .
په ټوليز ډول د ځيگر Cystic کتلالات عبارت دي له:

1. Hematoma
2. Biloma
3. Benign Cyst
4. Pyogenic Abscess
5. Ameobic Abscess
6. Echinococcal Cyst
7. Cardiac Disease
8. Necrotic Metastasis
9. Primary Cystic Neoplasm
10. Sonolucent Solid Neoplasm

-Hematoma :

هغه خونريزي چې نوې منځ ته راغلې وي په منځی توگه ایکوجينیک بنکارېري، د ۲۴ ساعتونو په تېرېدو سره نوموړې پرندې شوې وينه په بشپړ ایکوجينیک شکل سره معلومېري او د Echo free سيمې (د وينې د مايع برخې) په وسیله احاطه کېري .
د ځيگر دنني Hematoma گانې د Laceration له نوعې څخه دي، نوموړې په Ovoid، Linear، Spherical، نامنظم او حتی د خو شاخو يا خانگو په څېر ليدل کېدای شي .
Biloma: د صفرا يا Bile له ټولگې څخه عبارت ده چې د ځيگر له Trauma گانو څخه وروسته د ځيگر په بهر يا دننه کې منځ ته راځي . د التراساونډ له نظره د يوې Echo free سيمې په څېر ليدل کېري، چې واضح دېوالونه نه لري .
Biloma کېدای شي لويه يا کوچنۍ وي او تر 5 – 15 cm پورې رسېدلای شي . د التراساونډ له نظره يې له نورو Collections سره تفريقي تشخيص ستونزمن دي .

:Liver Abscess

د ځيگر ايسې گانې د لاندې Sonographic ځانگړتياوو لرونکې دي:

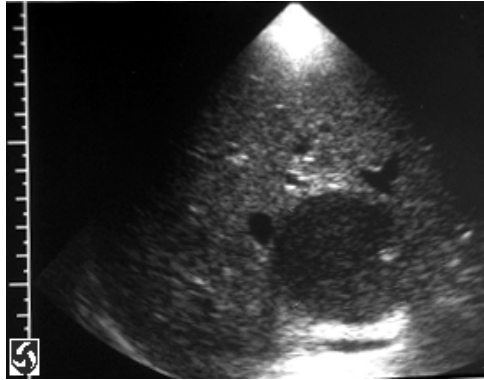
۱- د واضح او روښانه دېوال او کپسول لرونکې دي .

۲- Hypo echoic or Anchoic- دي .

۳- Irregular Border

۴- Has fine – grained to coarse echotexture

۵- Enhance through transmission

**د ځيگر سليم کيستونه:**

د ځيگر د کيستونو Sonographic منظره په لاندې ډول ده:

1. Anechoic
2. Invisible Wall
3. Smooth Inner Surface
4. No or Minimal Loculation
5. Enhanced Through Transmission
6. Lateral Edge Shadow

دغه ځانګړتیاوې یواځې په ځیګر کې نه، بلکې په ټولو غړو کې د Cyst په سلیموالي باندې دلالت کوي، چې په دغه صورت کې بیا څارنې، درملنې او د بیوپسی اخیستلو ته اړتیا نه پیدا کېږي.

د ځیګر مورني (ولادي) کیستونه:

کېدای شي دغه کیستونه یو یا ډېر وي، په بېلا بېلو جسامتونو سره لیدل کېږي او اکثراً د پښتورګو، طحال او پانکراس له Cystic ناروغیو سره یو ځای منځ ته راځي. د دې ډولو کیستونو دېوال منظم او نازک دی.

Liver Hydatid Cyst (Echococcal Cyst):

د Hydatid Cyst تر ټولو زیاتې پېښې په ځیګر کې لیدل کېږي (50%) او په لږ اندازه په سږي، هډوکي، دماغ، طحال او پانکراس مصبولای شي. د ناروغی عامل یې Echococcus granolosa دی.

:Sonographic Appearance

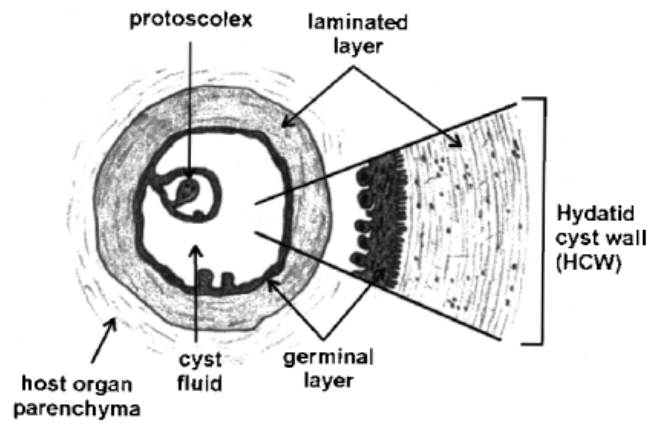
Sonographic Appearance یې په لاندې ډول دي:

۱- د Simple Cyst په شکل د ډېلو دېوالونو لرونکی دی چې له عادي Cyst څخه بېلېږي او دېوال یې ځکه ډېل دی، چې له درې طبقو څخه منځ ته راغلی:

a- دننی طبقه Germinative Layer

b- منځنی طبقه Lamiated Layer

c- بهرنی طبقه Adventitia



په هغه صورت کې چې د نوموړي Cyst دېوالونه په واضح يا روښانه توګه ونه ليدل شي او مشکوک شو، نو بايد د ناروغ په پوستکې کې د Casino Test ترسره شي، چې د نوموړي Test د مثبتوالي په صورت کې د Hydatid Cyst تشخيص يقيني کېږي.

۲- Detachment Wall Appearance:

په دې صورت کې د کيسټ دننۍ طبقه يا Germinative Layer له دوه نورو طبقو څخه جلا کېږي.

۳- Cysts within Cysts Appearance:

په دې صورت کې د لوی Cyst په مېنځ کې نور کوچني کيسټونه (Daughter Cyst) د پقانو په څېر ليدل کېږي.

۴- Spook Wheel Appearance:

په دې صورت کې د ځيګر کيسټونه د ګاډۍ د عرابې په څېر ليدل کېږي.

۵- Multiple Cyst Appearance:

په دې صورت کې د ځيګر په دننه کې ډېر کيسټونه ليدل کېږي.

۶- Snow Appearance :

په دې صورت کې کیستونه د ځیگر په دننه کې د واوړې د پاغوندو په څېر ښکارېږي.



۷- Inactive Hydatid Cyst :

په دې صورت کې د Cyst دېوال نامنظم او ډېر ډېل او Calcification په کې لیدل کېږي او دننې برخه یې په Complex شکل سره ښکارېږي.

II- Liver Abscess :

د ځیگر د اوسې گانو دېوالونه په ټولیز ډول ډېل، مرکز یې Echo free، محتوي یې ټینګه (غلیظه) او د Low Level Internal Echo لرونکې وي.

کېدای شي د ځیگر اوسې گانې د Parasitic، Pyogenic، او یا هم د Fungal انتاناتو په وسیله منځ ته راشي.

- هغه اوسې گانې چې د Fungal انتاناتو په وسیله منځ ته راځي عموماً په Immunosuppressive کسانو کې لیدل کېږي، چې په ځیگر کې د کوچنیو او ډېرو کتلو په شکل، چې منځ یې Echogenic وي ښکارېږي او اکثراً د ځیگر له Metastatic پېښو سره مغالطه کېږي.

د ځیگر هغه تومورونه هم له مایع څخه ډک وي چې مرکز یې نکروز کړی وي او د ځیگر له اوسې گانو سره مغالطه کېږي، خو توپیر یې دا دی چې د دغو تومورونو دېوال ډېل او نامنظم وي.

۳- Malignant Hepatoma یا Hepatocellular Carcinoma:

د ځیگر تر ټولو عمده خبیث تومور دی، چې په 50% پېښو کې د یوه تومور په څېر، په 40% پېښو کې د متعددو تومورونو په څېر او په 10% پېښو کې په منتشر ډول چې د ځیگر ټول پارانشیم یې نیولی وي لیدل کېږي.

د ساختمان له نظره د نوموړي تومور کوچنی کتلې د ځیگر د نارمل نسج په پرتله په Hypoechoic شکل لیدل کېږي او هر څومره یې چې اندازه لویږي په Echogenic یا Complex شکل سره ښکارېږي او ځنډې یې نامنظمې وي، چې دا د هرې خبیثه کتلې ځانګړتیا ده.

د ځیگر سلیم تومورونه:

:Heamangioma

له درې سانتي مترو څخه د کوچنیو کتلو په څېر چې سطحه یې ښویه او منظمه او ساختمان یې Echogenic وي لیدل ښکارېږي.

کېدای شي یوه یا ډېرې وي.

۱- Cavernous Heamangioma: کېدای شي Size یې لوی او Echogenicity یې

توپیر ولري.

۲- Adenoma: د ځیگر کوچني تومورونه دي، عموماً په Echogenic شکل سره وي، خو

کېدای شي Echogenicity یې تغیر وکړي او دغه تومور کولای شي د یوه خبیث تومور ځانګړتیاوې ځان ته غوره کړي.

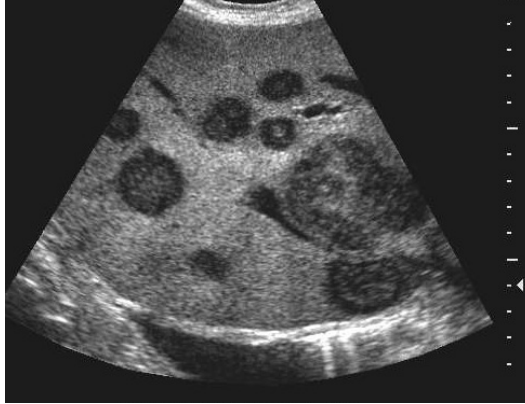۳- Focal Nodular Hyperplasia: چې د ځیگر د یوې برخې د ډېر زیات کار او فعالیت

په ترڅ کې د نوموړي Hyperplasia د Echogenic او Hypoechoic نوډولونو په څېر لیدل کېږي.

Metastatic Liver

په دغه صورت کې ډېرې کتلې چې اندازه او شکل یې یو له بل سره توپیر لري په ټول ځیگر کې په محراقي یا منتشر ډول تر سترگو کېږي او په یو له لاندې شکلونو سره ښکارېږي:

۱- Bull Eye Appearance یا Gun Shot Sign : کوچنی کتلې دي، چې مرکز یې Echogenic او د Echopenic سیمې په وسیله احاطه شوې دي.



۲- Echopenic Mass : چې د ځیگر له څېرمه نسج څخه یې Echogenicity لږ وي .

۳- Echogenic Mass : چې همدغه میتاستاتیک کتلې د ځیگر د نور نسج په پرتله Echogenic ښکارېږي، چې ښایي د Echogenicity زیاتوالی یې د Calcification له کبله وي او اکثراً د هضمي سیستم په میتاستازونو کې لیدل کېږي .

۴- Cystic Appearance : د ځیگر د میتاستاتیک کتلو له ډېرو نادره ډولونو څخه ده او بېلول یې له Benign Cyst څخه ډېر ستونزمن دي .

۵- Diffuse Echogenic Appearance : په ځیگر کې ډېر Echopenic خیالونه لیدل کېږي، چې دغه شکل عموماً له Lymphomatose ارتشاحاتو او یا د AIDS له اړونده Neoplasm سره اړیکه ټینګوي .

۶- Necrotic Masses : دا هغه ډول کتلې دي چې مرکز یې له اوبو څخه ډک او د ډبل او نامنظم دېوال په وسیله احاطه شوې وي .

د ځيگر د Echogenicity د آزموينې ميتود:

ځيگر بايد د Echogenicity له نظره د نبي پښتورگي او پانكراس له پارانشيم سره پرتله شي، چې په نارمل حالت كې د ځيگر Echogenicity د پښتورگي په پرتله زياته او د پانكراس د پارانشيم په پرتله كمه دى.

په هغه صورت كې چې همدغه پرتله (مقايسه) بدلون ومومي د ځيگر د ناروغيو د شته والي احتمال ليدل كېږي.

هغه منتشرې ناروغۍ چې د ځيگر ايكوجينيستي ته بدلون وركوي: هغه مرضي پروسې چې د ځيگر Sonographic texture ته تغير وركوي په څلورو كټگوريو وېشل كېږي:

1. Neoplastic Infiltration
2. Infection
3. Fatty Liver
4. Fibrosis

Neoplastic Infiltration چې د ځيگر Echogenicity ته په منتشر ډول په Non Homogenous شكل سره تغير وركوي د ميتاستاتيک كتلوپ په برخه كې څېړل شوي دي. په دې برخه كې به د انتاني ناروغيو، Fibrosis، Fatty Live او Cirrhosis په هكله چې هم د كلينيك او هم د التراساونډ له نظره فوق العاده مهم دي يو څه مفصله څېړنه او بحث وكړو.

:Diffuse Benign Liver Diseases

دا ډول ناروغۍ په دوه گروپونو وېشل كېږي:

Fatty Fibrotic Pattern – I: د لاندې ځانگړتياوو لرونكې دي:

۱- د ځيگر د پارانشيم Echogenicity زياتېږي.

۲- د ځيگر د پارانشيم د Echogenicity د زياتوالي له کبله د Portal Venuls د دېوالونو مقطع گانې نه ليدل کېږي .

۳- د عادي حالت په پرتله Sound Attenuation زياتېږي (د نسجي Density د زياتوالي له کبله)، چې په پايله کې Distal برخې، له Probe او Diaphragm څخه لرې برخې په بڼه توگه نه ليدل کېږي .

۴- د ځيگر Echo texture ځيگ يا Coarse کېږي .
په دې کتگوري کې لاندې ناروغی شاملېږي:

1. Liver Cirrhosis
2. Chronic Hepatitis
3. Fatty Infiltration

II - Centro Lobular Pattern دغه کتگوري له ناروغيو څخه په لاندې ځانگړتياو مشخصېږي:

۱- د ځيگر د پارانشيم Echogenicity کمېږي .

۲- د ځيگر د پارانشيم د Echogenicity د کموالي له کبله د Portal Venuls د دېوالونو مقطع گانې په روښانه توگه ليدل کېږي

د ځيگر د پتالوژي په دې کتگوري کې لاندې ناروغی شاملې دي:

۱- Acut Hepatitis

۲- Hodgkin and Non Hodgkin Lymphoma

د ځيگر په سليمو او منتشر ناروغيو کې بايد لاندې ټکي په نظر کې ونيول شي:

۱- Liver Echogenicity

۲- Liver Size

۳- Sound Attenuation

۴- د Good Through Transmission پېښه .

۵- د Portal Vein او د ځيگر د نورو رگونو مقطع گانې .

۶- د ځيگر Border او سرحدونه .

Diaphragm -۷

Ascitis -۸

Splenomegaly -۹

۱۰- د Collaterals منع ته راتلل .

۱- Fatty Infiltration:

په Fatty Infiltration کې ځيگر لويږي او Echogenicity يې د ځيگر د نارمل نسج په پرتله زياتېږي په دې صورت کې د Portal Vein د ډېوالونو مقطع کانې او Right Hemi Diaphragm حتی د هغو پرابونو په وسيله چې فريکونسي يې هم ټيټه وي په مشکل سره ليدل کېږي، ځکه چې په دې صورت کې Acoustic Attenuation زياتېږي . په دې حالت کې له بڼې پښتورگي سره د ځيگر د پارانشيم پرتله کول د Fatty Infiltration د درجې د معلومولو او ټاکلو لپاره گټور دي . په نارمل حالت کې د ځيگر Echogenicity د پښتورگي په پرتله په خفيف ډول سره زياته ده د Fatty Infiltration په وځيمو او په پرمختللو پېښو کې صوتي څپې د ځيگر په نسج کې له څو سانتي مترو څخه زيات نفوذ نه کوي، نو له همدې کبله هغه ساختمانونه چې د ځيگر په خلفي برخه کې ځای لري تياره او مغشوش ښکاريږي .

۲- Acute Hepatitis:

په دې صورت کې د ځيگر Echogenicity کمېږي، د Portal Vein ډېوالونه زيات روښانه او متباز ښکاري (دغه حالت د Starry Night Live په نوم يادېږي) او په خفيفه توگه Hepato – Splenomegaly ليدل کېږي . د صفرا د کڅوړې په ډېوال کې د پام وړ ډېلوالي منع ته راځي، چې دغه پېښه د Gall Bladder په شا او خوا کې د التهابي مايع د موجوديت په ترڅ کې رامنځ ته کېږي او د Peri Gall Bladder Inflammatory Reaction په نوم يادېږي .

۳- Chronic Hepatitis :

هماغه تغيرات چې په Fatty Infiltration کې لیدل کېږي په دغه حالت کې هم لږ په کمې درجې سره لیدل کېږي. په ټولیز ډول Hepatomegaly نه لیدل کېږي او د ځیگر له کینې لوب څخه پرته Caudate Lobe هم د ځیگر د بڼې لوب په پرتله یو څه اندازه لویږي.

۴- Liver Cirrhosis :

د ځیگر د نارمل نسج له منځه تلل او پرځای یې د Fibrotic نسج تشکیل ته Liver Cirrhosis وایي او نښې یې د التیراساوند په وسیله د ځیگر په دننه او بهر کې عبارت دي له:

الف: په ځیگر پورې اړوند نښې:

- 1- د ځیگر د Echogenicity زیاتېدل یا Brightness:
- 2- که چېرې (Macro Nodular Cirrhosis) وي، نو د ځیگر څنډې په Nodular شکل سره لیدل کېږي.
- 3- د Micro Nodular Cirrhosis په صورت کې د ځیگر څنډې د برس په څېر دندانه لرونکې ښکارېږي.
- 4- د Portal Vein د کوچنیو وریدونو دېوالونه نه لیدل کېږي.
- 5- د ځیگر پارانشیم Course Texture کېږي.
- 6- High Attenuation منځ ته راځي او Right Hemidiaphragm نه لیدل کېږي.
- 7- د ځیگر په ځانگړې توگه د بڼې لوب Size کوچنی (Shrink) کېږي، خو Caudate Lobe په نسبي ډول سره لویږي.

ب: له ځیگر څخه بهر نښې یا Extra Hepatic Sign:

له ځیگر څخه بهر ډېری نښې په Portal Hypertension پورې تړاو لري:
د Portal Hypertension نښې د التیراساوند له نظره په لاندې ډول دي:

- 1- Main Portal Vein Dilatation: چې له 1.5 cm څخه زياتېږي او د Collateral له منځ ته راتلو څخه وروسته بېرته نارمل Size ته راگرځي.
- 2- Splenomegaly
- 3- د طحال د وريد او Superior Mesenteric Vein ارتوالي (توسع).
- 4- د Collateral منځ ته راتلل، چې د Porta Hepatis په ناحیه کې د معدې د Fundus په شا او خوا کې د Pancreas په بستر او د طحال په Hillus کې د معوجو يعني تاو را تاو رگونو په څېر ښکارېږي.
- Doppler Ultrasound/Color flow Ultrasound دا ډول Collateral ډېر ښه تشخيصولای شي.
- 5- د Ligament Teriz په دننه کې د Hillus د چارچاپېر او عيو Re-Canalization (د ماشومتوب په دوره کې د Umblical Vein پاتې شوني دي چې کوچني رگونه د Collapsed په شکل په هغه کې باقي پاتې کېږي او په portal Hypertension کې د دويم ځل لپاره ارتېري يعني متوسع کېږي).
- 6- Ascitis
- 7- د Liver Cirrhosis په شديدو پېښو کې د Portal Vein د وينې جريان سرچپه کېږي، چې د Color Flow Ultrasound په وسيله ښه تشخيصېږي. په نارمل حالت کې د Portal Vein او Hepatic Arteries د وينې جريان په يوه لور يو له بل سره موازي سير لري، چې دې ډول جريان ته Hepato Pedal Flow په نوم يادېږي.

د ځيگر په داخل کې غازات:

په ځيگر کې ايکوجينېک ټکي دوه شيبان را په گوته کوي:

1. Calcification

2. Gasses

Calcified ټکي عموماً منظم، گرد (مدور) او منظمه شاتنی سیوری لري. گازات د Linear ټکو په شکل لیدل کېږي او کېدای شي سیوری ولري او یا یې ونه لري. دا ډېره مهمه ده چې د Intra Hepatic Bile Duct د گازاتو او د هغو گازاتو تر منځ چې په Portal Venuls کې را منځ ته شوي وي بېلوونکی تشخیص تر سره شي، ځکه دواړه جلا جلا کلینیکي لوجې لري. خو دا ډول بېلوونکی تشخیص یواځې د التراسونډ په وسیله ناشونی او د نورو معایناتو لکه CT Scan او MRI اړتیا پیدا کوي.

Pneumobilia یا Airobilialia عموماً په لاندې حالتونو کې منځ ته راځي:

1. Biliary – Enteric Fistula

2. Incompetent Sphincter of Oddi

3. Emphysematous Cholecystitis

4. Post Biliary Bypass Surgery

په Portla رگونو کې گازات د هغو ناروغیو په وسیله منځ ته راځي، چې د عاجلو جراحي عملیاتونو اړتیا ور ته پیدا کېږي. سببونه یې ډېر دي، خو عموماً د کولمو په اسکیمي او نکروز منځ ته راځي.

د Portal سیستم د گازاتو لاملونه عبارت دي له:

1. Necrotic bowl 72%
2. Ulcerative colitis 8%
3. Abdominal abscess 6%
4. Small bowl obstruction 3%
5. Gastric Ulcer 3%

کله چې په Portal Vein کې د وینې جریان لاندې خواته سیر او حرکت وکړي د Hepato Fugal Flow په نامه یادېږي.

:Congestive Liver

له هغه حالت څخه عبارت ده، چې د ځيگر د وريدي سيستم د تخليبي په وړاندې د لوړ فشار په ترڅ کې وريدي وينه په ځيگر کې رکودت کوي او په پايله کې يې د ځيگر وريدونه ارتيري (متوسع) کېږي او ځيگر لويېږي (ضخامه) کوي.

Sonographic Appearance يې په لاندې ډول دي:

1- Hepatomegaly

2- د ځيگر د Echogenicity کموالي

3- Inferior Vena Cava and Hepatic Vein Dilatation (Bunny Sign)

4- په Inferior Vena Cava کې Biphasic Respiratory Calibaric Changes له منځه ځي.

5- Ascitis

ځيني وخت له پورتنيو نښو او علامو سره يو ځای Pericardial Effusion او Pleural Effusion هم ليدل کېږي.

:Budd Chiary Syndrome

دغه سندروم په Inferior Vena Cava او Hepatic Veins کې د Clots د منځ ته راتلو له کبله منځ ته راځي او د Tender Congestive Hepatomegaly له نادر او کمو لاملونو څخه دی.

:Bile Duct Pathology

1- Intra – Hepatic Dilatation

نارمل Intra Hepatic Bile Ducts يواځې او يواځې د Porta Hepatis په برخه کې ليدل کېږي، چې قطر يې له 5 mm څخه زياتی نه کوي او يا د Portal Vein څلوېښت فيصدو

پورې رسپري. په نارمل حالت کې د ځيگر په لاندنيو انساجو کې Bile Ducts نه ليدل کېږي، نو له همدې کبله د ځيگر په لاندنيو انساجو کې د Bile Ducts بڼکارېدل همپشه د صفراوي لارو په بندښت دلالت کوي.

په دې صورت کې که په يوه مقطع کې Hepatic Duct له Portal Vein سره په موازي شکل وليدل شي، نو د دوو موازي او مساوي تيوبونو په څېر بڼکاري او د Shot gun Sign په نامه يادېږي او که د ځيگر په داخل کې ډېر، ارت (متوسع)، کاره واړه (معوج) او نامنظم تيوبونه وليدل شي د (Too Many Tube Sign) په نامه سره يادېږي.

2- Extra – Hepatic Dilatation

په نارمل حالت کې د Common Bile Duct قطر 6 mm يا لږ دی، که چېرې د Portal Hepatis په برخه کې يې قطر 7 mm ته ورسېږي، نو متوسع بلل کېږي. دغه راز که د Common Bile Duct داخلي قطر له ځيگر څخه بهر په هره برخه کې 10 mm ته ورسېږي، نو متوسع بلل کېږي.

3- Obstruction but not dilatation

د صفراوي لارو بندښت په درې صفحو کې ياداښت شوي دي:

1- pre dilated phase: په دغه صفحه کې د ځيگر د دندو او Scintigraphic څېړنه غير نارمل، خو د صفراوي تيوبونو Size نارمل پاتې کېږي.

2- Dilated Phase: د صفراوي تيوبونو په پرمختلونکي ارتوالي يعنې توسع سره مشخصېږي.

3- Icteric Phase: د صفراوي تيوبونو په ارتوالي، د وينې د بيلېروبين په لوړېدو او د ژېړي په کلينيکي تشخيص سره مشخصېږي.

Pre dilated Phase بڼايي د صفراوي لارو د بندښت تر دوه ورځو پورې دوام وکړي (Caculus related obstruction).

تر دې چې که په دې صفحه کې صفراوي لارې په بشپړه توگه بندې هم شي، بيا هم کېدای شي Bile Ducts نارمل وليدل شي.

دغه راز په هغه صورت کې چې د صفراوي لارو بندښت په متناوب ډول سره منع ته راشي لکه د Common Bile Duct کوچنی تیرې او داسې نور، بیا هم صفراوي تیبونو نارمل موندلای شو.

:Dilated but not obstructed duct

له ځیگر څخه بهر صفراوي لارې کېدای شي له بندښت یا ژبړي څخه پرته هم متوسع ولیدل شي، د تیبونو دا ډول ارتوالی یا توسع غیر معمول ده، خو بیا هم کېدای شي د False Positive تشخیص په شکل راپور ورکړل شي.

Non obstructive dilatation یا د پخواني بندښت له کبله د صفراوي تیبونو د الاستیکیت د له منځه تلو په نتیجه کې منع ته راځي او یا دا چې Idiopathic وي.

- په یو شمېر پېښو کې له Cholecystectomy څخه وروسته صفراوي لارې له ځیگر څخه بهر په کمه اندازه متوسع کېږي، چې دا یو نارمل حالت دی.

- د صفراوي لارو د بندښت ممکنه سببونه عبارت دي له:

1. د صفراوي لارو تیرې

2. د صفراوي لارو په مسیر کې کتلې

3. پرازیتي لاملونه لکه په صفراوي لارو کې د اسکاریس ننوتل.

4. په جراحي عملیاتونو کې د صفراوي لارو تړل

- ځیني هغه کتلې چې د صفراوي لارو د بندښت لامل کېږي عبارت دي له:

1. Intra – Hepatic Metastasis
2. Hepato – Cellular Carcinoma
3. Porta – Hepatis Nodular Metastasis
4. Para Pancreatic Nodular Metastasis
5. Pancreatic Carcinoma
6. Gall Bladder Carcinoma
7. Cholangio Carcinoma

8. Bile Duct Polyps

9. Choleducal Cyst

:Choleducal Cyst

Choleducal Cyst په حقيقت کې يو حقيقي كيسه نه، بلکې له ځيگر څخه بهر د صفراوي لارو يو Congenital Dilatation دی، دغه حالت معمولا د ژوند په څو لومړنيو کلونو کې د صفراوي لارو له بندښت او درد سره يوځای وي، خو کله بيا د کهولت تر دورې پورې له اعراضو څخه پرته باقي پاتې کېږي.

د Choleducal Cyst اختلاطات عبارت دي له:

1. Bile Stasis

2. د تيرو جوړيدنه

3. Cholangitis

Choleducal Cyst درې لاندني ټايبونه لري:

- Type I (Diffuse Dilatation):

په دغه صورت کې Common Bile Duct په منتشر ډول او له هغه پورته صفراوي لارې په کتلوي شکل متوسع کېږي.

- Type II (Diverticulum's Like):

په دغه صورت کې Cyst د Common Bile Duct په يوه طرف کې د ډايورتیکول په شکل نښتی وي.

- Type III (Choleducal Cyst):

دا يې يو نادر شکل دی، په دې صورت کې Common Bile Duct د Duodenum په ډېوال کې توسع کوي، چې کېدای شي د صفراوي لارو د بندښت او يا هم د Duodenum د بندښت لامل شي.

ژبړی یا Jaundice

د التیراساونډ په وسیله د Medical Jaundice او Surgical Jaundice یا Obstructive Jaundice تر منځ بېلوونکی تشخیص په ډېره بڼه توګه ترسره کېږي.

1- د Medical Jaundice په پېښو کې چې Hepatic یا Pre Hepatic سرچینه ولري د Common Bile Duct قطر نارمل او Intra Hepatic Biliary Ducts نه لیدل کېږي.

2- Surgical Jaundice یا Obstructive Jaundice:

داسې یو حالت دی، چې د صفراوي لارو په یوه برخه کې بندښت موجود او د صفراوي موادو د تخلیې په وړاندې مانع وګرځي.

د Obstruction د ځای په نظر کې نیولو سره په صفراوي لارو کې لاندې وېش ترسره شوی دی:

1- Intra Hepatic Obstruction: کېدای شي د ځیګر په داخل کې قناتونه په محراقي یا Focal شکل سره متوسع وي، چې دغه حالت د Mass Lesion یا Sclerosing Cholangitis له کبله منځ ته راځي.

2- High Extra Hepatic Obstruction:

د Hepatic Duct له بندښت څخه عبارت ده، چې عموماً د Porta Hepatis د تومورونو په وسیله منځ ته راځي.

3- Low Extra Hepatic Obstruction:

په دې صورت کې بندښت په Common Bile Duct کې موجود وي د بېلګې په توګه د Papilla په برخه کې د Common Bile Duct تېرې، د پانکراس د راس کانسرونه، د پانکراس د راس التهابونه او حتی هغه Duodenal Ulcer چې له Papilla سره نږدې موقیعت ولري.

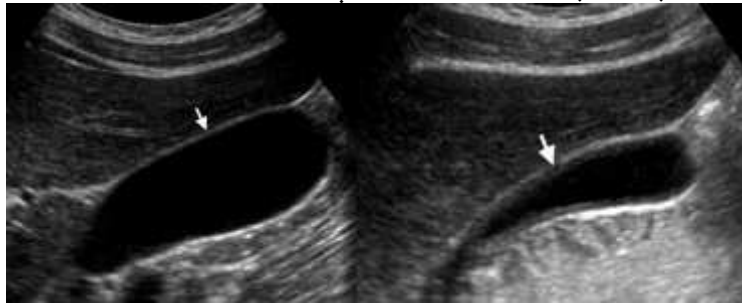
په کوچنیو ماشومانو کې Obstructive Jaundice عموماً د لاندې دوو سببونو په وسیله منع ته راځي:

- 1- Biliary Atresia: په دغه صورت کې صفراوي قناتونه نري (نازک) او یا یې هېڅ تشکل نه وي کړی او صفراوي مواد نشي تخلیه کولای.
- 2- Choleducal Cyst: هغه ده چې د Common Bile Duct په اوږدو کې رامنځ ته کېږي او د Common Bile Duct قنات بندوي.

Gall Bladder

د صفرا کڅوړه یو Cystic ساختمان ده، د ناک یا Pear Shape، S shape او Egg shape په شکلونو سره د ځیگر په سفلي مخ کې لیدل کېږي او Size یې په بېلا بېلو کسانو کې یو له بل سره توپیر لري د صفرا د کڅوړې اندازه په عین شخص کې هم توپیر لري د بېلګې په توګه د لوږې یا Fasting پر مهال د صفرا کڅوړه متوسع او لویېږي، خو د ډوډۍ له خوړلو په ځانګړې توګه له Fatty Meal څخه وروسته د Contraction له کبله د صفرا کڅوړه کوچنی کېږي.

د صفرا کڅوړه له Body، Fundus او Neck څخه جوړه شوې ځینې وخت د Gall Bladder غاړې ته نږدې یو Fold وجود لري، چې د Junctional Fold په نامه یادېږي.



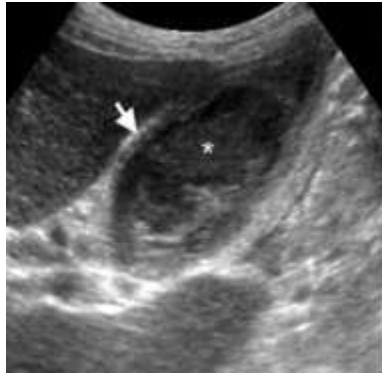هغه ساحه چې د Junctional Fold او Neck تر منځ قرار لري د Hartman's Pouch په نوم یادېږي.

د صفرا د کڅوړې دېوال Echogenic او پرېروالی یې تر 1 – 3 mm پورې رسېدلای شي او تل باید د صفرا د کڅوړې قدامي دېوال په داسې حال کې اندازه شي چې کڅوړه متقلصه نه وي.

د کڅوړې خلفي دېوال د Posterior Wall Reinforcement له کبله په نارمل ډول پرېر (ضخیم) ښکارېږي.

د صفرا د کڅوړې محتوي عموماً صافه وي، خو ځینې وخت د کڅوړې په منځ کې رسوبات لیدل کېږي، چې د Debrec یا Sludge په نامه یادېږي او له تینګې صفرا یا Thick Bile څخه عبارت ده.

کله نا کله هماغه Sludge یا Thick Bile یو له بل سره نښلې او د صفرا د کڅوړې په منځ کې د یو مدور Echogenic ساختمان په شکل لیدل کېږي، چې د Sludge Ball په نامه یادېږي او باید له Stone سره یې بېلوونکی تشخیص وشي. Sludge Ball شاتنی سیوری یا Shadow نه ورکوي.



د صفرا د کڅوړې اندازه او حجم:

د صفرا نارمله کڅوړه چې متقلصه (غونجه) نه وي، له 7 – 10 cm پورې اوږدوالی او له 4 cm څخه لږ پلنوالی (عرض) لري او حجم یې 4 – 20 cc ده.

که چېرې د صفرا د کڅوړې قطر له 6 cm او اوږدوالی یې له 12 cm څخه زیات شي او دغه راز که په کاهلانو کې یې اوږدوالی له 12 سمه لوړې څخه وروسته له 3 cm څخه لږ شي پتالوژیک شمېرل کېږي.

د صفرا کڅوړه په لاندې حالتونو کې کوچنۍ کېږي:

1. Chronic Cholecystitis
2. په Sever Hepatocellular Disease کې د صفرا د تولید کموالی
3. د ډوډۍ له خوړلو څخه وروسته
4. له Cystic Duct څخه پورته د Bile Duct Obstruction

د معاینې تخنیک یا Scan Technique:

د صفرا کڅوړه عموماً له Sub Costal ناحیې څخه په داسې حال کې معاینه کېږي، چې د ځیگر د Inferior Surface انځور واخیستل شي.

چې په دې صورت کې له Gall Bladder څخه Longitudinal او Transverse مقطع گانې اخیستل کېږي. دغه راز د صفرا کڅوړه له همدغې ناحیې څخه، چې مریض په Left Lateral یا Left Decubic وضعیت کې قرار ولري معاینه کېدلای شي.

د دې لپاره چې د صفرا کڅوړه په ځانگړې توگه د هغې Neck په بشپړه توگه ولیدل شي، نو باید کڅوړه له Inter Costal Space څخه Scan شي.

1. Supine Position
2. Left Lateral Decubitus Position
3. Setting or Standing Position
4. The Hand/Knees Position

:Gall Bladder Walls

د صفرا د کڅوړې د دېوال پرېږوالی د لوړې یا Fasting په حالت کې چې کڅوړه متقلصه نه وي 1 – 3 mm ده، هر کله چې دغه اندازه په Fasting حالت کې چې کڅوړه متقلصه

نه وي له 3mm څخه زياته شي د صفرا د كڅورې په التهابي پروسې دلالت كوي
(Acute and Chronic Cholecystitis).

كله چې د ډوډۍ له خوړلو څخه وروسته د صفرا كڅوره متقلصه شي نوموړی دېوال 3-4
mm نارمل قبول شوی ده.

په يو شمېر نورو ناروغيو كې سره له دې چې د صفرا كڅوره نارمله ده، خو د نوموړې
كڅورې په شا او خوا كې د مايع د موجوديت له كبله د كڅورې دېوال پرېر (ضخيم)
معلومېږي، دغه ناروغۍ عبارت دي له:

Chronic Heart Failure . 1

Renal Failure . 2

Hypo Albomenemia . 3

Ascitis . 4

Anasarca or Generalized Edema . 5

Acute Hepatitis . 6

. 7. په هغو پتالوژي گانو كې چې د صفرا كڅورې ته نږدې وي.

. 8. د ځيگر په لومړنيو او ميتاستاتيک Neoplasm كې.

Focal Adenomyomatosis . 9

Aquired Immune Deficiency Syndrome . 10

Sclerosing Cholengitis . 11

Portal Hypertension . 12

Varices Related to Portal Hypertension . 13

Giardiasis . 14

Lymphatic Obstruction . 15

:Variants of Gall Bladder

:Agenesis -1

يو نادر حالت دئ له Contracted Gall Bladder (chronic cholecystitis) سره غلطپېرې، يعنې په دواړو حالتونو کې د صفرا کڅوړه نه ښکارېږي.

:Ectopic Gall Bladder -2

دا شکل په نسبي توګه عمومي لري او د ځيګر له Atypic شکلونو سره يو ځای ليدل کېږي په دې صورت کې د صفرا د کڅوړې اصلي اناتوميک موقیعت بدلون مومي د بېلګې په توګه په مورزادي حالتونو کې، له جراحي مداخلاتو څخه وروسته، د ځيګر په هغه نيوپلازم کې چې د ځيګر شکل ته بدلون ورکړي او د Liver Cirrhosis په پېښو کې دا ډول انومالي ليدل کېږي.

:Fold -3

د صفرا د کڅوړې په دېوال کې له يوې پردې څخه عبارت ده چې کله نا کله د Sonographic معاینې پر مهال ستونزې پيدا کوي او ځيني وخت له يوه اضافي ساختمان سره مغالطه کېږي.

اکثراً يو Fold يا پرده له Neck سره نږدې موندل کېږي، چې د Junctional Fold په نامه يادېږي.

: The Phrygion Cup -4

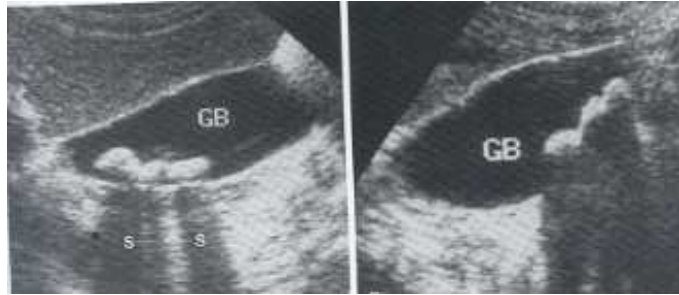
په دې ډول Gall Bladder کې، پرده يا fold د صفرا د کڅوړې Fundus ته نږدې رامنځ ته کېږي.

صفاړوي تيرې يا Gall Stone:

صفاړوي تيرې عموماً له Acute and Chronic Cholecystitis سره يو ځای ليدل کېږي، نوموړې تيرې له اعراضو پرته هم منځ ته راتلای شي او د التيراسونډ له نظره ګڼ شمېر بېلا بېلې منظره غوره کوي.

:Gall Stone with Shadowing-1

په دې صورت کې تيره د Echogenic Focus په شکل د سپورمکي په څېر ښکارېږي، شا ته يوه منظمه Shadow يا سيوري ورکوي.



:Gall Stone without Shadowing -2

کېدای شي د صفاړو ډېرې کوچنۍ تيرې ($4\text{ mm} >$ Shadow يا سيوري ونه لري).

:Gravel Appearance of Cholelithiasis -3

په دې صورت کې د صفاړو په کڅوړه ډېر کوچنۍ کوچنۍ تيرې موجودې دي چې په جلا جلا توګه نه ليدل کېږي، کېدای شي Shadow ولري يا يې ونه لري.

:Gall Bladder Filled with Stone -4

په دې صورت کې د صفاړو د کڅوړې نارمل محتوي نه ليدل کېږي، بلکې يواځې د نوموړې تيرې ساحه د يوه Echogenic ساختمان په شکل چې Acoustic Shadow هم لري ليدل کېږي.

5- Stone Attached to Gall Bladder Wall یا د صفرا د کڅوړې له دېوال سره نښتې تیرې:

دا ډول تیرې په ټولیز ډول ډېرې کوچنۍ او د ناروغ د وضعیت په تغیرولو سره له خپله ځایه نه بې ځایه کېږي.

6- Stone with Mass :

دا ډول تیرې د کتلې په منع کې قرار لري.

په ټولیز ډول تیرې Echogenic او له Shadowing سره یو ځای وي او حتما باید د صفرا د کڅوړې په Lumen کې ځای ولري، چې د ناروغ د وضعیت په بدلولو سره تیرې هم له خپل ځای څخه بې ځایه کېږي.

صفراوي تیرې باید د څیرمه کولمو له گازاتو او Sludge Ball سره تشخیص تفریقي شي. Sludge Ball شاتنی سیوری یا Posterior Shadow نه ورکوي او گازات هم په نامنظم ډول Echogenic او شاتنی سیوري یا Posterior Shadow یې هم نامنظمه وي.

پرتله له دې د صفرا د کڅوړې تیرې باید د صفرا د کڅوړې له پولیپونو، تومورونو، هغو پرازیتونو سره چې د صفرا د کڅوړې په داخل کې ننوتلي وي، ترومبوزونو، د کڅوړې د Empyema له رسوباتو او میتاستاتیک کتلانو سره تشخیص تفریقي شي.

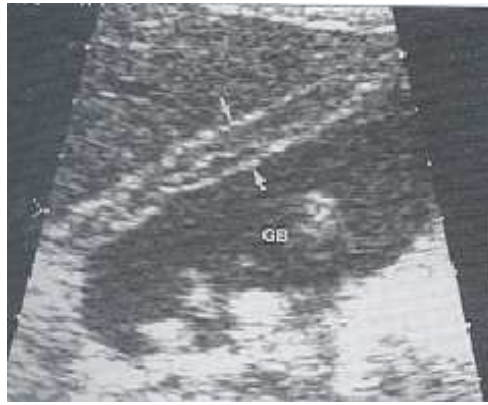:Acute Cholecystitis

عموماً د صفرا د کڅوړې له تیرو سره یو ځای او ځیني وخت بې له تیرو څخه منع ته راځي او په التراساوند کې یې ځانګړتیاوې په لاندې ډول دي:

1- Cholelithiasis

2- Focal Tenderness یا Morphy's Sign

3- Gall Bladder Wall Thickness له 3 mm څخه زیات نامنظم هم وي.

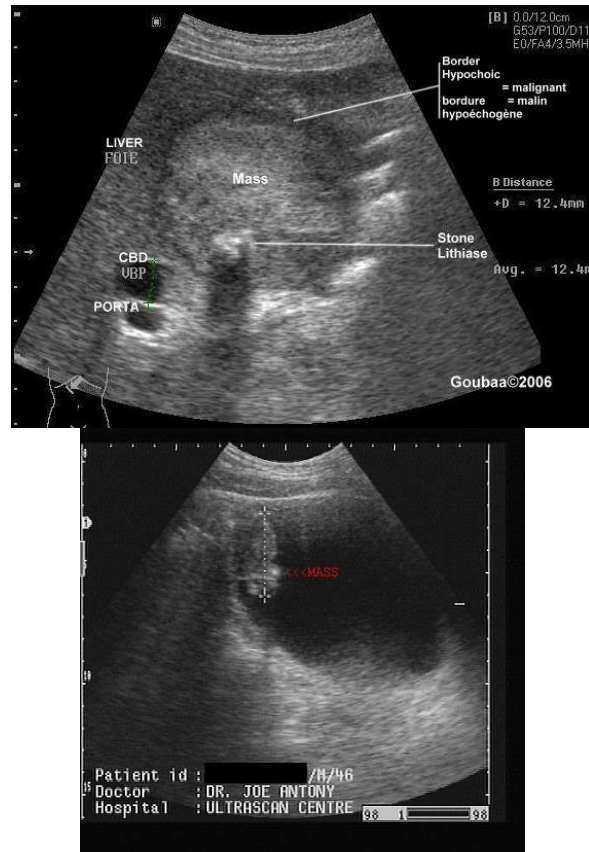


- 4- په Peri Gall Bladder Space کې د مایع شتوالی
- 5- د Gall Bladder په Lumen کې د گازاتو شتوالی
- 6- Calculus Impacted in Gall Bladder Neck
- 7- Gall Bladder Distention

Gall Bladder Carcinoma

د Right Upper Quadrant یو له نادرو سببونو څخه ده او Sonographic منظره یې په لاندې ډول ده:

- 1- د صفرا کڅوړه په بشپړه یا نیمګړې توګه د جامدې کتلې په وسیله نیول کېږي او د ناروغ د وضعیت په بدلون سره له خپل ځایه نه بې ځایه کېږي.
- 2- Focal Thickness of Gall Bladder Wall یا د صفرا د کڅوړې د دېوال محراقي پرېوالی.
- 3- Stone With Mass : دا د Gall Bladder Carcinoma لپاره یوه Pathogonomic نښه ده.



Gall Bladder Polyp

په ټوليزه توگه په دوه ډوله ده:

1- Cholesterol Polyp: د صفرا د کڅوړې ډېری پولیپونه له همدې ډلې څخه دي او اکثراً

ډېر کوچني دي.

نوموړي پولیپونه له Intracellular Cholesterol کتلو څخه عبارت دي او د لاندې

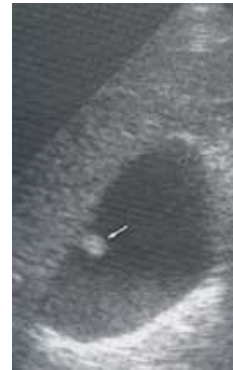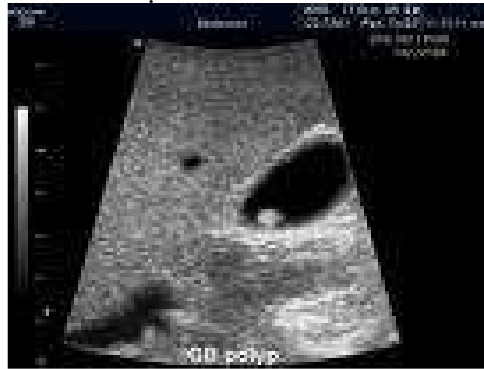ځانگړتیاوو لرونکي دي:

-a د Homogenous او Echogenic ساختمانونو په شکل ښکاري، چې Echogenicity يې له ځيکر څخه زياته او له تيرې څخه کمه ده.

Immobility -b

-c د شاتني سيوري يا Shadowing خيره والی يا نشتوالی .

دا ډول پولیپونه باید د صفرا د کڅوړې د دېوال له تيرو څخه تشخيص تفریقي شي، هغه دا چې تيرې په شديد توگه Echogenic او د شاتني سيوري لرونکې دي.

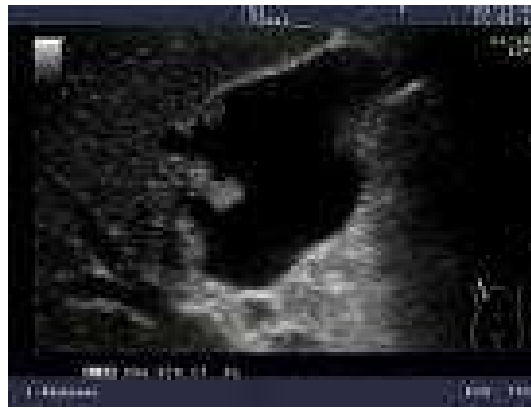

2- Adenomic Polyp: د دې ډول پولیپونو د موجودیت په صورت کې د صفرا د کڅوړې د دېوال Echogenicity زیاتوالی مومي. د دې ډول پولیپونو چې د صفرا د کڅوړې د دېوال له Mucosa څخه سرچینه اخلي د Sonographic منظرې په اړه لږ معلومات وجود لري.

د Ultrasound له نظره د صفرا د کڅوړې پولیپونه د نوموړې کڅوړې په دېوال کې له ګڼ شمېر هغو تبارزاتو څخه عبارت دي، چې قوي Echo لري، خو Posterior Shadow نه لري.

د صفرا د کڅوړې پولیپونه د شمېر له نظره ګڼ او اندازه یې تر 10 mm پورې رسېدلای شي.

هغه مهال چې د Adenomic Polyp اندازه له 1-2 cm څخه زیاته وي، اکثراً نارمل او د صفرا د کڅوړې د کانسر د ردولو لپاره د لا زیاتې څارنې او معاینې غوښتنه کوي. په ټولیز ډول د صفرا د کڅوړې Polyp د نرۍ (نازکې) ساقې لرونکې دي، چې د ناروغ د وضعیت په بدلولو، سره له دې چې له خپله ځایه نه بې ځایه کېږي، خو شکل یې تغیر کوي.



:Non Lithiatic Cholecystitis

Sonographic منظره یې په لاندې ډول ده:

- 1- د صفرا د کڅوړې Size لوی لیدل کېږي.
- 2- د صفرا د کڅوړې دېوال په منتشر او محراقي ډول پرېږي (ضخیمېږي).
- 3- د صفرا په کڅوړه کې د Focal Hypo Echoic Region محراقونه لیدل کېږي.
- 4- Ultrasound Morphy's Sign مثبت دی.

:Chronic Cholecystitis

Sonographic بدلونونه يې د Acute په څېر وصفې نه دي، خو له دې سره سره لاندې بدلونونه ليدل کېږي.

- 1- په ټوليز ډول له صفراوي تېرو سره يو ځای وي.
- 2- د صفرا د کڅوړې دېوال پرېر او نامنظم وي.
- 3- د صفرا د کڅوړې حجم کوچنی او فعاليت يې کم يا له منځه ځي يعنې له Fasting څخه وروسته توسع نه کوي.
- 4- Contracted Gall Bladder: ځينې وخت د صفرا کڅوړه نه ليدل کېږي، يواځې او يواځې تېرې يې ليدل کېږي.

:Gall Bladder Hydrops

د صفرا د کڅوړې له ډېرو لويېدو څخه عبارت ده، چې د التهابونو او د Hartman's Pouch، Cystic Duct يا Common Bile Duct په برخو کې د تېرو د شتوالي له کبله منع ته راځي.

دغه راز نوموړی حالت د Porta Hepatis په برخه کې د Lymph Adenopathy په ترڅ کې او د صفرا د کڅوړې په انوماليو، په ځانگړې توگه د Septation په صورت کې منع ته راځي.

:Emphysimatous Cholecystitis

د صفرا د کڅوړې هغه التهاب چې د گاز د توليدوونکو اورگانيزمونو په وسيله منع ته راځي، د دې لامل کېږي چې د کڅوړې په Lumen کې دننه او د هغې په دېوالونو کې گازات وليدل شي.

که چېرې دغه گازات ډېر وي، نو کېدای شي چې د کولمو له گازاتو سره مغالطه شي. دا د Cholecystitis يو نادر شکل ده، چې په Diabetic او ډېرو زياتو کمزورو ناروغانو کې ليدل کېږي.

:Adenomyomatosis

د صفرا كڅوړې د دېوال يوه غير التهابي ناروغي ده، چې د كڅوړې په دېوال كې د Sinus په نوم يادېږي. Hyperplasia او Intramural Diverticula ليدل كېږي او د Rokitansky – Aschoff په نوم يادېږي.

په دې آفت كې د صفرا كڅوړې د دېوال د عضلي نسج پر سر په ځينو برخو كې د اپېټېل غدوي نسج په متبازر ډول ليدل كېږي.

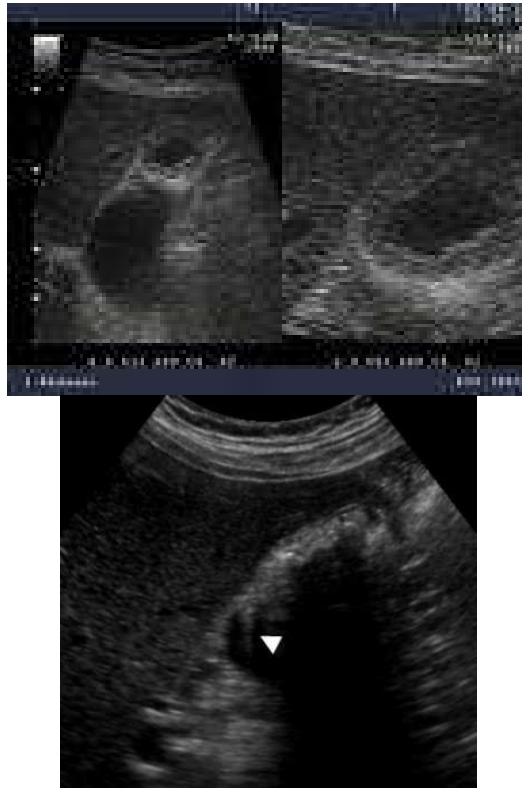
په Ultrasound كې د صفرا د كڅوړې د غدواتو اپېټېل نسج د كڅوړې د دېوال په ځينو برخو كې د تنبئاتو په شكل ليدل كېږي او د دېوال ځينې برخې بيا په نورمال ډول بنسكارېږي.

له دې سره سره په نوموړې ناروغي كې د صفرا د كڅوړې د غاړې (عنق) نارمله Shadow زياتېږي.

دغه حالت د Right Upper Quadrant د منځنيو او وار وار دردونو لامل گرځي.

په Ultrasound كې درې وصفي منظرې وركوي:

1. Multiple Septation within Gall Bladder
2. Multiple Polyp within Gall Bladder
3. Multiple Comet Effect



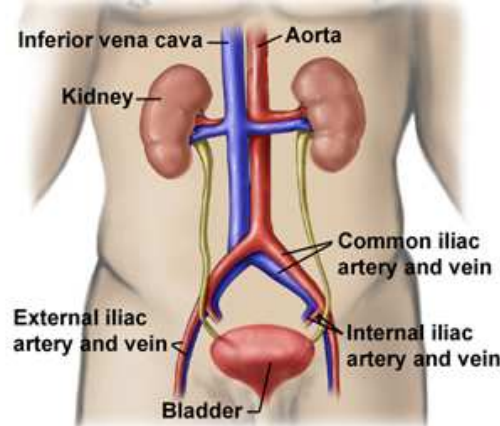
Adenomyomatosis in a 39-year-old woman. US shows mural thickening with calcifications with the characteristic 'comet-tail' reverberation artifact (arrow) due to small cholesterol crystals within Rokitansky-Aschoff sinuses.

Comet Tail Sign یا لکی لرونکی ستوری د صفرا د کڅوړې یو نارمل حالت دی او هم د Artifacts له ډلې څخه دی، چې له کوچنیو صفراوي تیږو او د Intra Mural Diverticle په شکل د Cholesterol له کرسټلونو څخه د صفرا د کڅوړې په دېوال کې منع ته راځي.

:Kidneys

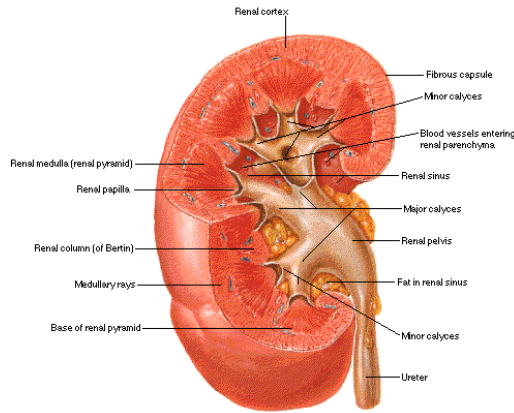
اناتومي:

پښتورگي، چې د شمزۍ (ستون فقرات) په ښي او کيڼ لوري کې قرار لري په کاهلو کسانو کې له 8 څخه تر 13 سانتي مترو پورې اوږدوالی او 5 سانتي متره پلنوالی (عرض) ، د پارانشيم پرېوالی (ضخامت) يې 2.5 سانتي متره ده .



د پښتورگو وحشي څنډه محدبه او انسي څنډه يې د مرکز په ساحه کې يو مقعریت لري، چې د پښتورگي د نامه (Hilus) په نوم يادېږي او له دغه ځايه پښتورگي ته شريان، وريد او حالب نڅي .

پښتورگي د علوي قطب، سفلي قطب، انسي څنډې او وحشي څنډې لرونکي دي .



د پښتورگو موقعیت یا Location:

پښتورگی د پرېټوان د شاتنی برخې غړې دي، چې په Lumber Region کې د D12 – L3 په منځ کې ځای لري. کین پښتورگی د ښي پښتورگی په پرتله 1-2 cm لوړ موقعیت لري.

په Right Upper Quarant کې د ځیگر د موجودیت له کبله کین پښتورگی د ښي پښتورگی په پرتله اوږد ده، خو د Cortex او Medulla برخې یې د ښي پښتورگی په پرتله نازکې دي.

د پښتورگی په معاینه کې باید لاندې درې شیانو ته پام وشي:

- 1- علوي قطب د سفلي قطب په پرتله لږ څه د خلف خواته قرار لري.
 - 2- علوي قطب د سفلي قطب په پرتله لږ څه انسي خواته قرار لري.
 - 3- د پښتورگی Hillus د پښتورگی د انسي څنډې په متوسطه برخه کې قرار لري.
- د Psoas عضله د پښتورگی په خلفي برخه کې ځای لري.

د معاینې تخنیک یا Scan Technique:

د Ultrasound په وسیله د پښتورگو معاینه له قدام، جنب (خنګ) او خلف څخه ترسره کېدلای شي:

- نښې پښتورګې په Coronal وضعیت له Right Mid Auxiliary Line څخه نښه Scan کېږي. له نښې پښتورګې څخه د انځور یا Image اخیستل ځکه آسانه دي، چې په Coronal وضعیت کې ځیګر د پښتورګې په قدام کې د Acoustic Window په توګه قرار لري.

کین پښتورګې له Left Posterior Auxiliary Line څخه Scan کېږي او د شا (خلف) له لوري څخه دواړه پښتورګې د شمزی له دواړو خواوو څخه لیدلای شو. په ټولیز ډول د پښتورگو د ښو لیدلو او معاینه کولو لپاره باید له ناروغ څخه د معاینې پر مهال د عمیق تنفس یا Deep Inspiration غوښتنه وشي تر څو پښتورګې له پښتو څخه لاندې خوا ته ټپله شي.

هر کله چې د پښتورګې علوي او سفلي قطبونه په یوه Image کې ونه لیدل شي، نو باید د پښتورګې سفلي قطب په عادي حالت کې معاینه او وروسته بیا له ناروغ څخه د Deep Inspiration غوښتنه وشي تر څو د پښتورګې علوي قطب لاندې خواته ټپله او بیا معاینه شي دا تخنیک د Two Separated View په نوم یادېږي.

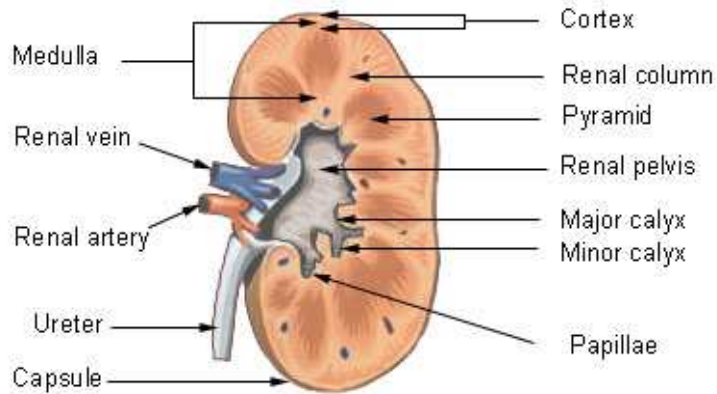
د پښتورګې په یوه مقطع کې لاندې درې مهمې برخې لیدل کېږي:

1-Renal Sinus: د پښتورګې په مرکز کې قرار لري، Calycial System او Renal Pelvis په کې شامل دي.

په التیراسونډ کې دغه برخه د متراکمو او شحمي انساجو د موجودیت له کبله Echogenic لیدل کېږي.

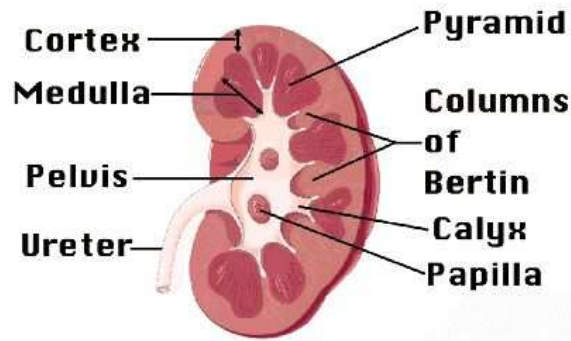
2-Renal Medulla: په دې برخه کې Pyramids قرار لري، د قریبه او بعیده تیوبولونو او د Henley د لینډی (قوس) د موجودیت له کبله Hypochoic معلومېږي.

3- Renal Cortex: دا د پارانسیم له هغې برخې څخه عبارت ده، چې Pyramids پوښي او د Renal Medulla په پرتله یو څه Echogenic ښکارېږي.
 پښتورگي د یوې روښانه Echogenic کرښې په وسیله احاطه شوې دي، چې د Renal Capsule په نوم یادېږي او د نوموړې کرښې په شا او خوا کې Peri Renal Fat قرار لري.



د برتېن ستن Column of Bertin :

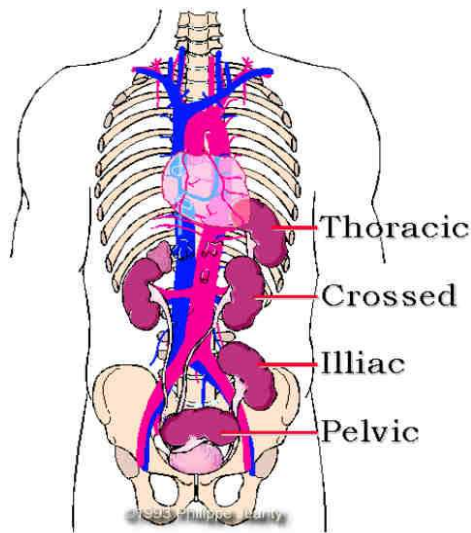
له یوه Hypoechoic خیال څخه عبارت ده، چې د پښتورگي په مرکز کې قرار لري، دغه ستن په Renal Sinus کې Echogenic خیال یو له بل څخه جلا کوي او د دې ښکارندوی ده چې په پښتورگي کې دوه اطراحیه سیسټمونه او د Double Collecting System ټولګې وجود لري.
 ښايي پښتورگي په دې صورت کې دوه حالبونه او دوه حویضي ولري، دا خیال پتالوژیک نه، بلګې یو نارمل خیال دی.
 دغه راز ځیني وخت د کین پښتورگي په قدامي برخه کې په نارمل ډول یو راوتلی ساختمان لیدل کېږي، چې د Left Renal Hump په نوم یادېږي او باید د پښتورگي له جامدو کتلو څخه تشخیص تفریقي شي.



:Ectopic Kidney

كېدای شي پښتورگي په خپل اصلي ځای کې ونه موندل شي، چې په دې صورت کې باید ټوله گېډه تفتیش او وپلټل شي.

Ectopic پښتورگي عموماً په حوصله کې ځای نیسي، خو كېدای شي په Epigastric او Flank ناحیو کې هم ولیدل شي.



:Renal Agenesis

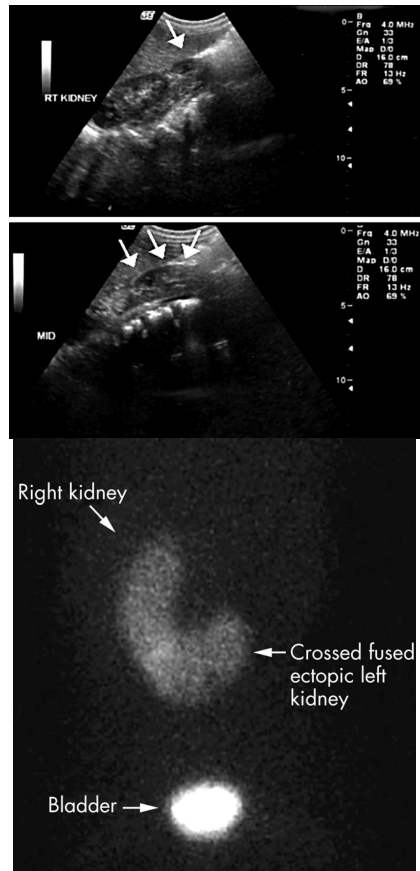
کله نا کله یو پښتورگی نه موندل کېږي او د مقابل لوري پښتورگی په معاوضوي (Compensatory) شکل لویږي، چې په دې صورت کې یو پښتورگی له سره نه دی جوړ شوی.

:Horse Shoe Kidney

د پښتورگو یوه انومالي ده، چې په دې صورت کې دواړه پښتورگي په علوي یا سفلي قطبونو کې یو له بل سره نښلي او کېدای شي د Epigastric، Flanks او Pelvic په ناحیو کې ځای ونیسي او دواړه پښتورگي د آس د نعل په څېر ښکارېږي.

:Crossed Fused Ectopy

په دې صورت کې د Ectopic پښتورگي قطب د Normotopic پښتورگي له سفلي قطب سره نښلي، چې د دې ډول پښتورگو محور عموماً طولاني وي. د Ectopic پښتورگي Pelvis قدام ته او د Normotopic پښتورگي Pelvis نارمل لوري ته قرار لري. د Ectopic پښتورگي حال د کېدې له منځنۍ کرښې څخه تېرېږي او د مثانې په Uretro Vesicular Junction – کې په نارمل ډول ارتکاز کوي.



Sonographic لاسته راوړنې:

- 1- Fused Kidney په غير معمول شكل اوږده وي .
- 2- په پلنه (مستعرض) مقطع كې پښتورگى نارمل ليدل كېږي .
- 3- د دواړو پښتورگو د نښتنې په ځاى (Fusion Point) كې يو Notching Defect ليدل كېږي .
- 4- دوه Renal Pelvis او Ureter په جلا جلا توگه ليدل كېږي .
- 5- د مقابل لوري پښتورگى نه ليدل كېږي .

- د Missing Kidney په صورت کې يعنې چې يو له پښتورگو څخه په خپل اصلي موقعيت کې ونه موندل شي (Hypoplasia, Agenesis, Renal Ectopi, Atrophy,) بايد Sonographer لاندې څلور ټکو ته پام ولري:
- 1- د Ectopic Kidney لپاره بايد ټوله کېده او حوصله وگوري .
 - 2- (Dysplasia, Hypoplasia and Atrophy) Small but Normotopic Kidney
 - 3- د مقابل لوري د پښتورگي Hypertrophy
 - 4- په ښځو کې بايد د Reproductive Organ انومالي گانو ته پام وشي .
 6. Pathology:
- د پښتورگو ناروغۍ په عمومي توگه په Acute Renal Medical Disease او Chronic Renal Medical Disease وېشل کېږي .
- Acute Renal Medical Disease په لاندې دوه ټايبونو وېشل کېږي:
- I Typ I Renal Medical Disease
- ښايي په دې صورت کې پښتورگي د Size له نظره نارمل يا لوی وي او - Cortex Medulary Distinction نارمل وي .
- خو د دغې برخې Echogenicity زياتېږي چې د ځيگر له Echogenicity سره د پرتلنې (مقايسې) په ترڅ کې د نوموړي حالت Grading لاسته راځي، چې په دې Type کې درې لاندې کتگوري شوي دي:
- 1- Grad I Renal Medical Disease: په دې صورت کې د پښتورگي د پارانشيم Echogenicity د ځيگر له Echogenicity سره مساوي کېږي .
 - 2- Grad II Renal Medical Disease: په دې صورت کې د پښتورگي د پارانشيم Echogenicity د ځيگر د Echogenicity په پرتله زياتېږي .
 - 3- Grad III Renal Medical Disease: په دې صورت کې د پښتورگي د پارانشيم Echogenicity د پښتورگي د Sinus له Echogenicity سره مساوي کېږي .

په Type I Renal Medical Disease کې لاندې ناروغی شاملې دي:

- Acute Glomerulonephritis -1
- Chronic Glomerulonephritis -2
- Lupus Nephritis -3
- Hypertensive Nephrosclerosis -4
- Diabetic Nephrosclerosis -5
- Leukemia يواځنی Malignancy ده، چې Type I Renal Medical Disease منع ته راوړي.
- Acute Tubular Necrosis -7
- Bilateral Renal Vein Thrombosis -8
- Cortical Nephrocalcinosis -9

:Type II Renal Medical Disease -II

- په دې صورت کې Cortico – Medulary Distiction له منځه ځي.
- په دې گروپ کې لاندې ناروغی شاملې دي:
- Acute Bacterial Nephritis (Lobar Nephritis) -1
- Chronic Pyelonephritis -2
- Chronic Glomerulonephritis -3
- Renal Tuberculosis -4
- په ټوليز ډول اکثريت Type I ناروغی بالاخره په Type II Renal Medical Disease بدلېږي.
- Small End Stage Kidney (Chronic Renal Medical Disease)
- په دې صورت کې دواړه پښتورگي کوچني کېږي اوږدوالی يې له 8 cm څخه کمېږي، Renal Sinus Echogenicity يې د ليدلو وړ او د پښتورگي پارانشيم کوچنی (Shrink) کېږي.

د پښتورگي د پارانشيم محراقي له منځه تلل په Chronic Pyelonephritis او د پښتورگي په احتشا (Ischemi) دلالت کوي.

د پښتورگو تیرې Kidney Stone:

د پښتورگو تیرې د Echogenic ټکو په شان، چې له Posterior Acoustic Shadow سره یو ځای وي لیدل کېږي.

د پښتورگو تیرې په عمومي توګه د پښتورگو په Sinus یعنی Renal Pelvis او Calyces کې لیدل کېږي.

دغه تیرې د Size او شمېر له نظره متغیرې دي او د تیرو هغه شکل چې ټول پښتورگي یې نیولي وي د Stag Horn په نامه یادېږي.

:Hydronephrosis

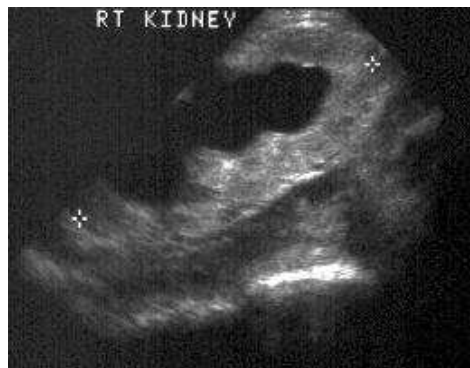د Collecting System، کوچنیو او لویو کلیسونو او حتی د Pelvis ارتوالي یعنی توسع ته Hydronephrosis وایي.

د التیراسونډ له نظره همدغه متوسع حویضه او کلیسونه په Hypoechoic یا Echo free شکل لیدل کېږي، چې یو له بل سره نښلي او د همدغې ځانګړتیا په وسیله د پښتورگو له کیستونو څخه تشخیص تفریقي کېږي.

کله ناکله د پښتورگي له حویضې او کلیسونو څخه پرته Ureter هم متوسع کېږي، چې دې حالت ته Hydroureter وایي.

د Hydronephrosis اندازه او مقدار تل متغیر وي.

هغه Hydronephrose چې د اوږدې مودې لپاره باقي پاتې شي د پښتورگي د پارانشيم د تخریب او له منځه تللو لامل ګرځي ځیني وخت هغه Hydronephrose چې د اوږدې مودې لپاره موجود وي د بندښت له منځه وړلو څخه وروسته هم باقي پاتې کېږي.



له پورتنیو بدلونونو څخه پرته په دغه صورت کې د پښتورگو Echogenicity هم کمېږي. د Hydronephrosis او Hydroureter په پېښو کې د بندښت لامل په لاندې ځایونو موقعیت نیسي:

- 1- کېدای شي بندښت له کلیسونو څخه د یوه کلیس په خوله کې وجود ولري، چې په دې صورت کې یواځې هماغه کلیس متوسع لیدل کېږي د بېلگې په توګه تیږي.
- 2- که چېرې بندښت په Renal Pelvis کې وجود ولري، نو ټول کلیسونه متوسع کېږي.
- 3- که چېرې بندښت په Pelvi – Ureteric Junction کې وجود ولري، نو له ټولو کلیسونو څخه پرته د پښتورګي حویضه یعنی Renal Pelvis هم متوسع کېږي.
- 4- که چېرې بندښت د حال په یوه برخه کې وجود ولري، نو په دې صورت کې له Hydronephrosis څخه پرته Hydroureter هم لیدل کېږي.
- 5- که چېرې بندښت په Uretero – Vesicular Junction کې وجود ولري، نو ټول حالبونه، Renal Pelvis او کلیسونه متوسع کېږي د بېلگې په توګه د نوموړې برخې د تیږو او د مثانې د تومورونو په پېښو کې.
- 6- که چېرې بندښت له مثانې څخه لاندې وجود ولري، نو Bilateral Hydronephrosis and Hydroureter لیدل کېږي. په دې صورت کې دواړه حالبونه تر وروستۍ برخې متوسع وي.

دغه حالت د Urine Retention په پېښو ليدل کېږي، د بېلگې په توګه د Hypertrophy of Prostate، د پروستات تومورونو، د احليل د تنګوالي، په ماشومانو کې د Posterior Urethral Valve او داسې نورو پېښو له کبله منع ته راتلای شي.

:Posterior Urethral Valve

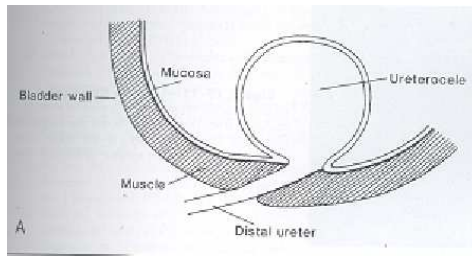
په نارينه ماشومانو کې د ادرار د بندښت تر ټولو عمده لامل له Posterior Urethral Valve څخه عبارت ده، چې د Bolbomembranous Urethra د برخې يو Diaphragmatic Obstruction ده او د احليل د بندښت نور لاملونه ډېر نادر دي. د Posterior Urethral Valve عمده Sonographic موندنې په لاندې ډول دي:

1. Prostatic Urethral Dilatation
2. Thick Wall Distended Urinary Bladder
3. Bilateral Hydronephrosis and Hydroureter

:Ureterocele

په نارمل حالت کې حالب مثاني ته په داسې شکل داخلېږي، چې له مثاني سره يوه زاويه جوړوي او همدغه زاويه د حالب او مثاني ترمنځ د يوې معصرې حيثيت لري، چې له مثاني څخه حالب ته د ادرار له بېرته ګرځېدلو څخه مخنيوی کوي په داسې حال کې چې له حالب څخه مثاني ته د ادرار د تېرېدلو پريښه (اجازه) ورکوي.

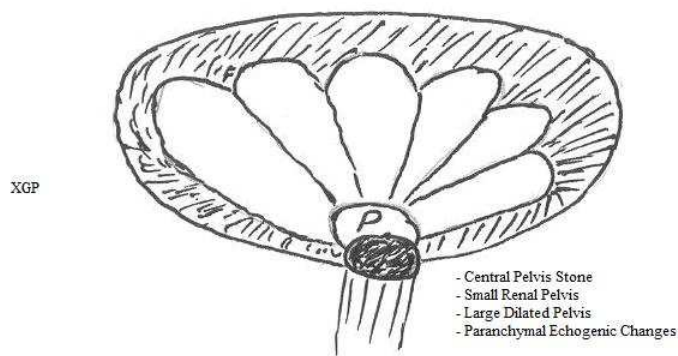
ځيني وخت حالب مثاني په داسې شکل ننوځي، چې نوموړې زاويه نه جوړېږي او د حالب Distal برخه د مثاني په دننه کې د Uretero – Vesicular Junction په برخه کې د يوه Cyst په څېر ليدل کېږي، چې په ترڅ کې د Hydronephrosis او Hydroureter لامل ګرځي. (Cubra Sign).



ځينې وخت د حالب Distal برخه د دې پر ځای چې مټانې ته ننوځي، په Ectopic توگه د احليل په Proximal برخه کې ارتکاز کوي او د Hydronephrosis او Hydroureter لامل گرځي.

Xantho Granulomatous Pyelonephritis:

له هغه حالت څخه عبارت ده، چې تيره د پښتورگي په حويضه يا Renal Plevis کې ځای ونيسي، د Hydronephrose لامل او د پښتورگي په پارانشيم کې د Echogenic بدلونونو د رامنځ ته کېدو سبب گرځي.



:Pyonephrosis

هر کله چې Hydronephrosis د Micro Organism په وسيله منتن او په چرک يا Pus بدل شي د Pyonephrosis په نوم يادېږي، چې په التراسونډ کې د نوموړي په منع کې Internal Echo ليدل کېږي.

دغه راز په دې صورت کې Fluid – Fluid Level هم ليدل کېږي. دا د ژوندانه يو تهديدوونکی حالت دی (Life Threatened)، بنايي د التراسونډ په لارښونه Percutaneous Nephrostomy د ناروغ د ژغورنې سبب وگرځي.

:Nephrocalcinosis

Nephrocalcinosis د پښتورگو په پارانشيم کې د کلسيم د مالگو له رسوباتو څخه عبارت دی، چې په ټوليز ډول د Microscopic ټولگو په شکل وجود لري.

Nephrocalcinosis په دوه ډوله ده:

1 - Medulary Nephrocalcinosis: دا يې ډېر عام شکل دی او په دې صورت کې دکلسيم د مالگو رسوبات په Pyramide کې وجود لري.

2 - Cortica Nephrocalcinosis: دا ډول په يواځې يا له Medulary Nephrocalcinosis سره يو ځای ليدل کېږي.

لاندې ناروغۍ په ابتدايي او ثانوي توگه د Nephrocalcinosis لامل گرځي:

Hypervitaminose D _

Hypercalcemia -

Medulary Sponge Kidney -

Renal Tubular Acidosis -

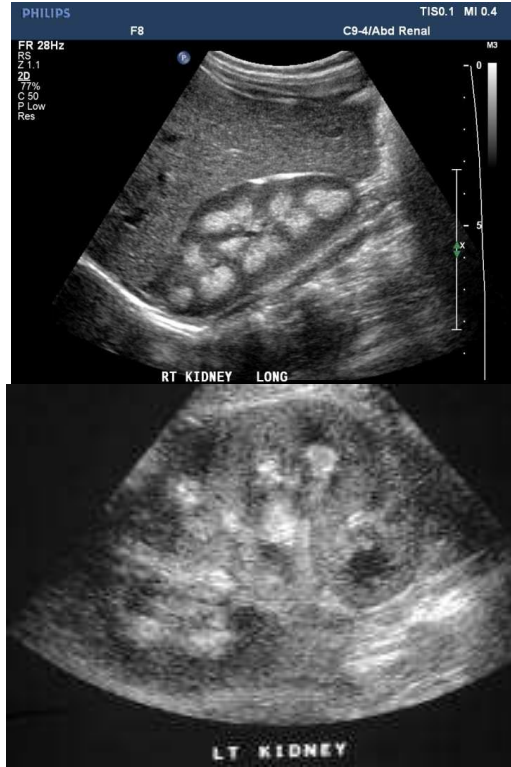Hypercalciurea -

Furosamide Induced Nephrocalcinosis چې يو عام شکل يې دی په هغو

(Premature Infant) ماشومانو کې، ليدل کېږي چې په Intensive Cure Unit کې يې

درملنه شوې وي.

Nephrocalcinosis په عمومي صورت Renal Medulla مصابوي، نو له همدې كبله يې كلاسيكه Sonographic منظره د Medullary Pyramide له ښكاره او برجسته Echogenicity څخه عبارت ده په داسې حال كې چې د پښتورگي نورې برخې په بشپړه توگه نارملې دي.



Crtex په ډېرو نادرو حالاتو كې مصابېږي. كېدای شي په دې صورت كې Pyramids نارمل يا دا چې د Cortex له برخې سره يو ځای د Calcification د توزيع په اساس په شديدو توگه Echogenic ښكارېږي. په هغه صورت كې چې Calcification په Microscopic شكل سره منع ته راغلی وي، د Posterior Shadow موجوديت حتمي نه دی.

التراسونډ د Nephrocalcinosis د تشخیص لپاره تر ټول بڼه، حساسه او لومړنۍ معاینه ده .

Microcalcification په راډیوگرافي خیال نه ورکوي .

هغه حالتونه چې د Bright Pyramid لامل ګرځي او د التراسونډ له نظره یې له Nephrocalcinosis څخه تشخیص ستونزمن ده، عبارت دي له:

1. Renal Tubular Deposition (Hyper Uremia)
2. Protein Deposition (Tomm Horsfall protein in Acute Renal Failure)
3. Vascular Congestion (Sickle Cell Disease)
4. Acute Papillary Necrosis
5. Medullary Fibrosis

:Polycystic Renal Disease

Polycystic renal disease عموماً په دوه ډوله دي:

1- Infantile Polycystic Kidney

یو ولادي حالت عموماً په ماشومانو کې لیدل کېږي . دواړه پښتورګي لوی او Echogenic لیدل کېږي نوموړي کیستونه ډېر کوچني او شمېر یې زیاتېږي .

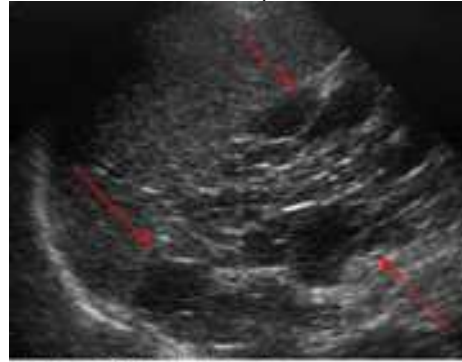
ښایي په پښتورګي کې یو یا دوه کیستونه لوی او متبارز وي، ولې ډېری کیستونه یې چې ډېر کوچني دي نه لیدل کېږي .

پښتورګي د Good Through Transmision له کبله Echogenic معلومېږي .

2- Adult Polycystic Kidney : دواړه پښتورګي لویېږي (15 – 18 cm) او د

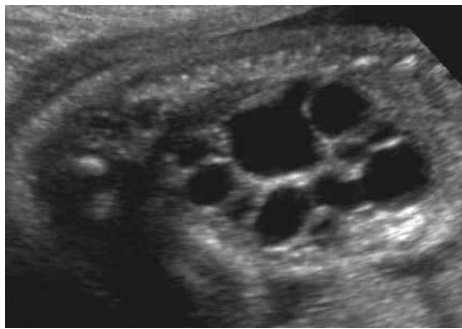
پښتورګي پارانشیم یعنی Cortex او Medulla د ګڼ شمېر کیستونو په وسیله، چې د Size او Shape له نظره یو له بل سره توپیر لري نیول کېږي او د پښتورګي Sinus سره له دې چې موجود ده خو بیا هم د کیستونو په وسیله نه نیول کېږي اما په التراسونډ کې په مشکل سره لیدل کېږي .

په ځينو برخو د پښتورگي نارمل پارانشيم هم ليدل کېږي، چې ډېر Echogenic وي (دا ډول پښتورگي د 40-50 کلونو په موده کې په Renal Failure بدلېږي).



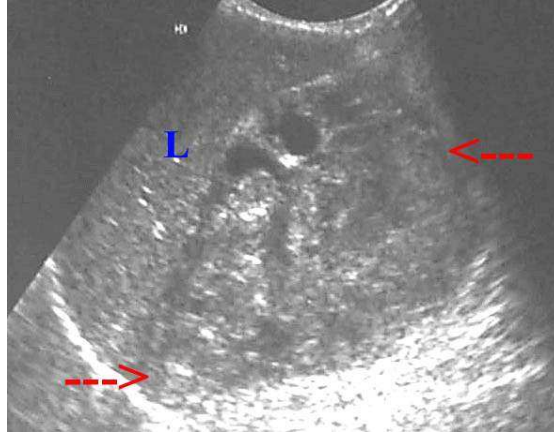
:Multi Cystic Dysplastic Kidney

په دې صورت کې ټول پښتورگي د کيسټونو په وسيله نيول کېږي او په پښتورگي کې نارمل پارانشيم نه ليدل کېږي، په التراساونډ کې پښتورگي نامنظم او د انگورو د وښکالي په څېر معلومېږي.



:Renal Masses تومورونه

1- Hypernephroma or Adenocarcinoma : د پښتورگو تر ټولو مهم Neoplasm ده څنګه چې نامنظمې او ځينې وخت د پښتورگو له څنډې څخه هم تېرېږي. Echogenicity يې اکثراً د پښتورگو له پارانشيم څخه کمه او په منځ کې يې ځينې Echogenic ټکي ليدل کېږي.



An abdominal ultrasonogram of a patient with Wilms tumor shows a heterogeneous echogenic mass (arrows) in the right kidney. (L = liver)

2- Wilms' Tumor or Nephroblastoma: دا يو خبيث تومور ده، چې په ماشومانو کې ليدل کېږي. په عمومي توګه نوموړي تومورونه يو طرفه او د پښتورګي ټوله ساحه نيسي.

څنډې نامنظمې او د يوې Echogenic کتلې په څېر معلومېږي.

3- Transitional Cell Carcinoma: دا ډول تومورونه د پښتورګي په Sinus کې ځای نيسي او د يوې کوچنۍ Echogenic کتلې په څېر، چې Echogenicity يې د پښتورګي له Sinus څخه لږ وي ليدل کېږي او له Fibrolipomatosis څخه په مشکل سره تشخيصېږي.

د کلينيک له نظره له نوموړي تومور سره اکثراً Heamaturia يو ځای ليدل کېږي. Fibrolipomatosis يو نارمل حالت ده، چې په Renal Sinus کې د زياتو شحمو د تراکم له کبله منع ته راځي او په پايله کې يې پښتورګی لوی او پرېز (ضخيم) معلومېږي.

4- Tumor in Cyst: په ځينې نادرو حالاتو کې تومور د Cyst په منځ کې ځای نيسي، چې په دې صورت کې يو له دېوالونو د کيسټ څخه نامنظم او پرېرېږي. د پښتورگو هغه کيسټونه چې د Septation، نامنظمو دېوالونو او Internal Echo لرونکي وي، بايد د Malignancy له نظره معاینه او تحري يعني جلا شي.

5- Lymphoma: په التيراسونډ کې لاندې درې منظرې ورکوي:
 الف: د يوې موضعي او Hypoechoic کتلې په څېر ښکارېږي.
 ب: د داسې يوه پښتورگي په څېر ښکارېږي، چې په منتشر او يو ډول سره روښانه (شفاف) وي او د پښتورگي د Sinus ايکوژينيسیټي کمېږي.
 ج: د يوه لوی پښتورگي په څېر، چې Echogenicity يې کمه وي.
 6- Adenoma: جامد او کوچني تومورونه دي، چې په Echogenic ډول ليدل کېږي. اندازه يې له يو سانتي متر څخه لږ او عموماً د پښتورگي په Cortex کې منځ ته راځي، چې کله ناکله د پښتورگي په Capsule کې يو Bulging يا ډډېکي منځ ته راوړي.

7- Angeomyolipoma:

يو فوق العاده Echogenic تومور ده، چې منظمې او گردې ځی (حوافي) لري او د پښتورگو په Sinus کې ليدل کېږي.
 د Coputed Tomography Scanning په وسيله په نوموړي تومور کې د شحمي انساجو او رگونو تراکم تشبېرې، چې ځينې وخت د نوموړو رگونو د خونېزې له کبله د تومور په دننه يا شا او خوا کې Hypoechoic Area ليدل کېږي.

:Ultrasound In Renal Transplantation

د پښتورگي له هغه پيوند (Renal Transplantation) څخه وروسته، چې د عضويت له خوا منل شوی وي، د التراساوند په وسيله د مورفولوژي له نظره د يوه نارمل پښتورگي په شکل ښکارېږي.

هر کله چې نوموړی پښتورگي د عضويت له خوا رد او ونه منل شي، نو په التراساوند کې يې پتالوژيک نښې راښکارېږي.

په عمومي توگه التراساوند سره له دې چې د پښتورگو د ناروغيو په تشخيص کې د فوق العاده اهميت لرونکی ده، خو بيا هم لومړنی معاینه نه ده، يعنې له التراساوند څخه مخکې د پښتورگو د ناروغيو او آفاتو د تشخيص او تحري لپاره د ادرار روټين معاینات او بيا يې Culture ځانگړی رول لري.

دغه راز د وينې معاینات (Renal Function Test) يعنې د Urea او Creatinin د سويې تعينول او راډيولوژيک معاینات لکه Kidney – Ureter and Bladder او Intra Venus Pyelography د پښتورگي د ناروغيو په تشخيص کې ځانگړی اهميت لري. د پښتورگي تومورونه په ځانگړې توگه کوچني تومورونه د Computed Tomography Scanning په وسيله د ټولو ځانگړتياوو په تعينولو سره په ښه توگه تشخيصېږي.

:Urinary Bladar مټانه

مټانه او د هغې پتالوژي گانې بايد هغه وخت معاینه شي، چې مټانه له ادرار څخه ډکه وي، چې په دغه صورت کې مټانه د حوصلې يوه زياته برخه اشغالوي. د مټانې پورتنی برخه د پريتوان په وسيله پوښل شوې چې دغه پريتوان په ښځو کې په خلفي برخه کې مټانه پوښي او له هغه وروسته بيا رحم پوښي او په نارانو کې د مټانې د خلفي برخې له پوښلو څخه وروسته د رکتيم په لور سير کوي او هغه پوښي.

د مټانې Size او د هغې د محتوي د مقدار اندازه کول ځکه يو ستونزمن کار دی، چې Size او د هغې د محتوي مقدار نه يواځې په مختلفو اشخاصو بلکې په عين شخص کې

په بېلابېلو وختونو او حالاتو کې دغه مقدار او اندازه توپير کوي په مثانه کې دوه ډوله اندازه کول د اهميت وړ دي:

1 - د مثانې د دېوال اندازه

2 - په مثانه کې د موجوده ادرار مقدار

په نارمل حالت کې د مثانې دېوال نبوی او منظم دی، چې په Echogenic شکل سره ښکارېږي. د مثانې د دېوال اندازه کول د ځینې امراضو لکه: د مثانې التهابونو او تومورونو په تشخیص کې ډېر اهميت لري ځکه په ذکر شویو حالاتو کې د مثانې د دېوال پرېوالی (ضخامت) ډېرېږي.

د یادولو وړ ده چې د مثانې د دېوال په اندازه کولو کې باید د مثانې قدامي دېوال اندازه شي او د هغې خلفي یا جنبي دېوالونه هېڅ اهميت نه لري.

د ادرار د مجموعي حجم Total Bladder Volume د مقدار تعینول کوم خاص اهميت نه لري، بلکې د تشو متيازو له کولو څخه وروسته د پاتې شوي ادرار Post Void Urine Residual Volume د مقدار معلومول خاص او اساسي اهميت لري.

د مثانې حجم او په هغې کې د شته ادرار مقدار د لاندې فورمول په واسطه لاسته راځي:

$$V = H \times D \times W \times 0.625 \text{ ml}$$

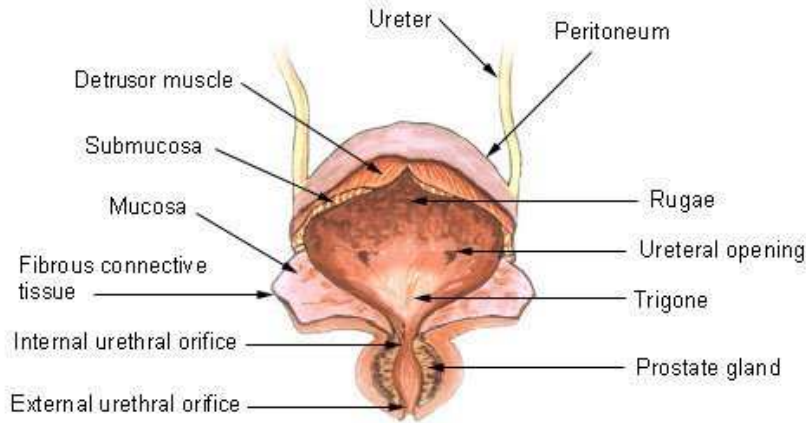
دا او نور فرمولونه پېچلي دي او په پرکتيک کې يې کارونه او استفاده مشکله ده. د پورتنی مقصد لپاره تر ټولو ښه میتود د مثانې د مستعرض قطر معلومول دي، چې وروسته بیا له لاندني جدول سره پرتله (مقایسه) او په مثانه کې د پاتې شوي ادرار مقدار تعینېږي.

د مثانې مستعرض قطر په سانتي متر	په مثانه کې د باقیمانده ادرار حجم په سانتي متر مکعب
0	0
2.5	50
3.9	100

150	5.2
200	6.2

مټانه د بولي سيستم يوه عضو ده، چې د عضلاتو په وسيله پوښل شوې او په يوه مقطع کې په لاندې توگه ښکارېږي:

Urinary Bladder



:Ureteric Jet Phenomenon

هغه ادرار چې له حالبونو څخه مټانې ته توپېږي، د څاڅکو په څېر نه، بلکې په حالبونو کې يو مقدار ادرار ټولېږي او په فشار سره مټانې ته داخپلېږي، چې دغې پېښې ته Ureteric Jet Phenomenon وايي.

د دغه Phenomenon ځانگړتياوې په لاندې ډول دي:

- ۱- په يوه دقيقه کې بايد ۱ - ۴ Phenomenon واقع شي.
- ۲- د دغه Phenomenon دوام بايد 3.5 Sec وي.
- ۳- د دغه Phenomenon اندازه د 1-3 cm په شا او خوا کې دى.

۴- Ureteric Jet Phenomenon په حالب او مټانه کې د موجوده ادرار د کثافت له تغير څخه منع ته راځي. په داسې شکل چې د مټانې د ادرار Specific Gravity د حالب د ادرار په پرتله ډېره دئ.

Wall Thickness: د تشې مټانې Empty Bladder دېوال 5 mm او د ډکې او پراخې مټانې دېوال 3 mm نارمل قبول شوي دي.

هر کله چې د مټانې د دېوال پرېوالی له 5 mm څخه ډېر شي په پتالوژي سره دلالت کوي او په لاندې مرضونو کې ليدل کېږي:

۱- Cystitis يا د مټانې التهاب

۲- د مټانې Neoplasm

۳- Trabication

۴- د وينې هغه ټوټې (علقي) چې د مټانې په دېوال نښتې وي (Adherent Blood Clot)

۵- Benign Prostatic Hypertrophy

۶- Prostatic Carcinoma

:Trabication

په هغو مريضانو کې چې د ادرار د تخليبي په مقابل کې يې مانعه وجود لري د مټانې د عضلاتو Hypertrophy د مټانې د خالي کولو لپاره د زياتو او پرله پسې کونښنونو په پايله کې منع ته راځي.

د عضلاتو Hypertrophy له Generalized Wall Thickness څخه پرته په ټوليزه توگه د Localized band like thickness لامل هم کېږي، چې همدغه د مټانې د دېوال د عضلي محراقي پرېږدېد د Trabication په نوم يادېږي.

د مټانې تومورونه Carcinoma of the Urinary Bladder

د مټانې تومورونه په ټوليزه توگه کوچنی Size لري، په نسبي ډول Echogenic او په يو له دېوالونو د مټانې پورې نښتي وي.

د مټانې د کانسرونو حدود (خندې) غير منظمې وي. د مټانې د دېوال په بېلابېلو طبقاتو کې د هغې د تومورونو نفوذ د التراساونډ په وسيله معلومېدلای شي، چې د تومور له Grading څخه لاس ته راځي او د همدغې درجه بندۍ په اساس د تومور اندازه او د تداوي نوعيت ټاکل کېږي.

د مټانې دېوال له لاندې طبقو څخه جوړ شوی دی:

۱- Transitional Epithelium يا Mucosa

۲- Sub Mucosal Layer

۳- Muscle Layer

۴- Sub Serosal Layer

۵- Serosal Layer or peritoneal Layer

د مټانې د تومورونو Grading :

تومورونه د مټانې د دېوال په يوې يا څو طبقو کې د نفوذ په اساس طبقه بندي کېږي:

1- Involving Mucosa and Sub Mucosa = A = T1

2- Involving Superficial Muscular Layer = B1 = T2

3- Involving Deep Muscular Layer = B2 = T3a

4- Involving Peri Vesicular Fat = C = T3b

5- Involving peri Vesicular Organ (seminal vesicle, prostate, Rectum etc) = D = T4

دا چې مټانه يو Cystic ساختمان ده، نو کله چې ډکه وي د هغې تر ټولو کوچني تومورونه هم د التراساونډ په وسيله تثبيت او تشخيصېدلای شي. که څه هم له 2 mm څخه کوچني تومورونه نشو ليدلای خو 5 mm تومورونه په 35% پېښو کې 10 mm تومورونه په 85% او 20 mm تومورونه په 95% پېښو کې ليدلای شو.

د مټانې تومورونه بايد له لاندي حالاتو څخه تشخيص تفریقي شي:

١- Trabeculation

٢- Urinary Bladder Diverticulum

٣- Prominent Median Lobe of Prostate

٤- د کولمو هغه Loop چې له بهر څخه پر مټانه فشار واردوي .

د مټانې اجنبي اجسام :

د مټانې اجنبي اجسام ډېر زیات او په بېلابېلو ډولونو لیدل کېږي او د التراسونډ په وسیله

بڼه لیدل کېږي چې عبارت دي له:

١- Clots یا د وینې علقې

٢- Focal Material

٣- Foreign Bodeis

٤- Fully Catheter

د مټانې ډبرې یا Urinary Bladder Stones:

د مټانې ډبرې د التراسونډ په وسیله په اسانۍ سره تشخيصېږي او د ډبرو ټولې

ځانګړتیاوې لري او د صفرا د کڅوړې د ډبرو په څېر د مټانې په منع کې خپل ځای ته

تغیر ورکوي .

د مټانې حاليې Junction ډبرې هم د مټانې له لارې څخه لیدل کېږي .

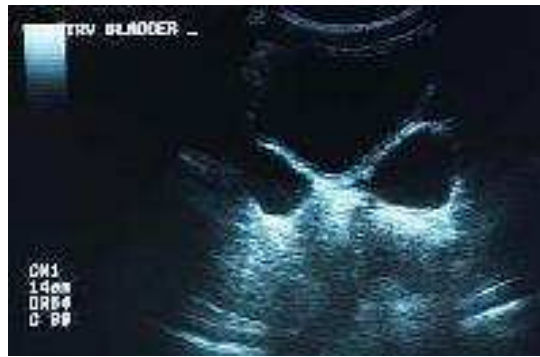
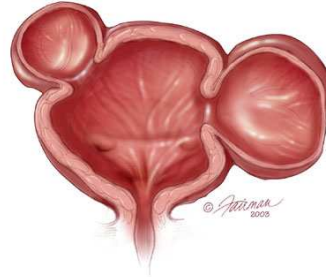:Diverticulum's of the Urinary Bladder

له هغو کوچنیو Cystic ساختمانونو څخه عبارت دي، چې د یوې نرۍ غاړې یا نرۍ مجرا

په وسیله له مټانې سره نښتي او عمده ځانګړتیا یې دا ده چې د مټانې له خالي کولو څخه

وروسته Diverticle نه تخلیه کېږي .

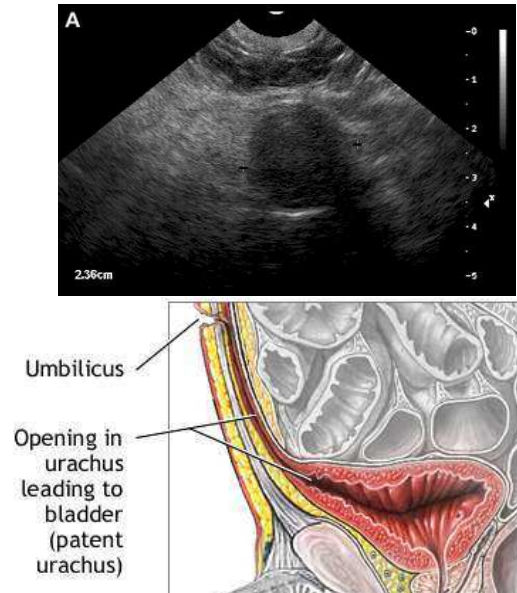
د تومورونو او انتاناتو د پيدا كېدلو امكان د مثانې د دېوال د نورو برخو په پرتله په Diverticula كې ډېر زيات دى او هم د ادرار د ركودت له كبله په نوموړي ساختمان كې رسوبات ليدل كېږي.



:Urachal Cyst

د رحمي ژوندانه په دوران كې د مثانې له قدامي دېوال څخه يو نرى تيوب سرچينه اخلي او د ماشوم تر نامه پورې امتداد پيدا كوي او د ماشوم له زېږېدنې څخه وروسته نوموړى تيوب بندېږي او د Alantoic Duct په نوم يادېږي. د كله ناكله د ماشوم له زېږېدو وروسته هم نوموړى تيوب خلاص پاتې كېږي، چې په هغه كې ادرار ټولېږي او د مثانې په مخكنى برخه كې د يوه Cystic ساختمان په څېر ليدل كېږي.

د التیراسونډ په عرضاني مقطع کې د مټانې په مخکنی برخه کې یواځنی پتالوژي چې په Echo Free شکل سره ښکارېږي له Urachal Cyst څخه عبارت ده.



فوق الکلیه غدې Adrenal or Supra Renal Gland:

دواړه فوق الکلیه غدې د هرم یا مثلث په شکل دي او د پښتورگي په پورتنی برخه کې قرار لري او اندازه یې د 4 x 2.5 x 0.5cm په شا او خوا کې دی. د دغو غدو د لیدلو لپاره تر ټولو ښې تشخیصیه وسیلې Computed Tomography Scanning and MRI دي او په نارمل حالت کې د التیراسونډ په وسیله په مشکل سره لیدل کېږي. هر کله چې د پښتورگو په علوي قطبونو کې کومه کتله ونه لیدل شي نو ویل کېږي چې نوموړې غدې نارملې دي.

بنی فوق الکلیه غده د Inferior Vena Cava په شاتنی برخه کې موقیعت لري او چپه فوق الکلیه غده د چپ پښتورگي د علوي قطب، طحال، ابهر او د پانکراس د لکۍ په منځ کې قرار لري او کله ناکله بیا چپه غده لاندې د چپ پښتورگي د نامه (سري) په برخه کې قرار نیسي.

:Pathology

د دغو غدو تر ټولو زیاته پتالوژي د نوموړو غدو لویدلو دي چې د Ultrasound په واسطه یې لیدلای شو.

لاندني اسباب د نوموړو غدو د لویدلو لامل گرځي:

۱- Adenoma : د پښتورگو په علوي قطب کې د گردو، منظمو او Homogenous تومورونو په څېر لیدل کېږي.

۲- Carcinoma : عموماً د جامدو کتلانو په څېر چې غیر منظمې څنډې لري لیدل کېږي او کېدای شي د لویو کتلو په شکل هم ولیدل شي.

۳- Hemorrhage : په ټولیزه توګه د ماشومتوب په دوران کې لیدل کېږي او منظره یې د خونريزي د رامنځ ته کېدلو له وخت سره تړاو لري.

Fresh Bleeding په Echogenic شکل سره ښکارېږي چې د څو ورځو په تېرېدو سره بیا Hypo Echoic او څنډې یې Calcified یا تکلسي لیدل کېږي.

۵- Metastasis : په نسبي توګه عمومي لري او په معمولي ډول د سږو له کارسینوما څخه سرچینه اخلي. دا ډول تومورونه د Size او Echogenicity له نظره توپیر لري او تر 7 cm پورې هم لویدلای شي.

۶- Neuroblastoma : د فوق الکلیې خبیث تومور دی او په ټولیزه توګه په ماشومانو کې لیدل کېږي.

۷- Pheochromocytoma : داسې یوه کتله ده چې د نه کنټرولېدونکي Hypertension لامل گرځي او معمولاً ټوله کتله په سرا سري توګه په Echogenic شکل سره لیدل کېږي.

۸- Myelolipoma : د یوې شدیدې Echogenic کتلې په شکل لیدل کېږي .

Small Parts

په التراسونډ کې یو سلسله غړي د Small Parts تر نامه لاندې څېړل کېږي، چې عبارت دي له:

Neonatal Brain -1

Thyroid Gland -2

Breast Gland -3

Prostate Gland -4

Testicles -5

1- د نویو زېږېدلو ماشومانو دماغ یا Neonatal Brain:

د نویو زېږېدلو ماشومانو دماغ له قدامي او خلفي Fontanel څخه معاینه کېږي او د څېړنې لپاره یې له ځانګړو پرابونو څخه ګټه اخیستل کېږي .

د نوي زېږدلي ماشوم د دماغ Sonographic څېړنه د دماغي خونړیزو، د دماغي بطنیناتو د اندازې او Hydrocephalus د معلومولو لپاره ترسره کېږي .

د دماغي خونړیزو تر ټولو لوی او عمده لامل د زېږېدنې پر مهال د ماشوم د سر (رأس) تروماګانې دي .

د ماشومانو د دماغ Heamorrhage د دماغ په بېلا بېلو برخو کې د Echogenic ټکو په شان خیال ورکوي .

د ماشومانو د دماغ اناټومي:

د نويو زېږېدلو ماشومانو دماغ د يوه Complex ساختمان په څېر خيال وركوي، هغه ساختمانونه چې محتوي يې مایع وي د دماغ له بطيناتو يا Brain Ventricles څخه عبارت دي.

د بني او كين لوري جنبي بطينات چې اندازه يې له 10 mm څخه كمه ده د كوچنيو قناتونو په وسيله له درېم بطين سره چې د تلاموس په مركز كې ځای لري او اندازه يې له 3 mm څخه لږ ده، نښلي.

درېم بطين د Equeduct قناتونو په وسيله له څلورم بطين سره چې د دماغ په خلفي برخه كې ځای لري، نښلي او څلورم بطين د څلورو ډېرو كوچنيو سوريو په وسيله چې د Foramin Lushki په نوم يادېږي له Cisterna Magna سره او د هغه له لارې له نخاعي كانال سره يو ځای كېږي.

- د دماغ علوي يا Superior برخه د Cerebrum په نوم يادېږي (د تفكر مركز).
 - منځی (متوسط) دماغ له مخيخ يا Cerebellum څخه چې د دماغ په خلفي برخه كې ځای لري د يوې پرېږې پردې په وسيله چې Tentorium نومېږي، جلا كېږي.
 - د دماغ ساقه يا Brain Stem دوه پورتنی ساختمانونه يو له بل سره نښلوي. د دماغ له ساقې څخه پورته د دماغ ټول ساختمانونه په دوه برخو جلا كېږي، چې د منځنی كرنې په دواړو خواوو كې ځای لري.

- د دماغ دوه نيمې كړې د يوې پرېږې (ضخيمې) پردې په وسيله چې Falx Cerebri نومېږي يو له بل څخه جلا كېږي (Superiorly).

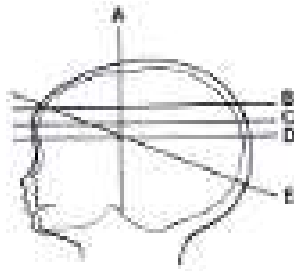
- لاندې د متوسط دماغ په برخه كې دواړه خواوې د Corpus Collosum په وسيله يو له بل سره نښلي او بيا د دماغ له ساقې سره يو ځای كېږي.

د نوي زېږېدلي ماشوم د دماغ په Scan كولو كې بايد څو ټكو ته پام وشي:

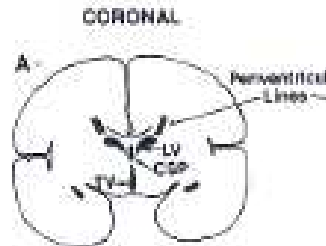
- د دې لپاره چې د نویو زېږېدلو ماشومانو د دماغ معاینه په هغو ماشومانو کې اړینه برېښي، چې اکثراً فوق العاده منتن په ځانگړې توگه د وېروسي ناروغیو په وسیله منتن وي، نو باید:

- 1- په Cytomegalovirus Inclusion Disease او ځینې نورو وېروسي نارغیو باندې مصاب ماشومان باید هېڅکله د Pregnant Sonographer ښځو په وسیله معاینه نشي.
- 2- له ځانگړو پلاستيکي Covers څخه په گټه اخیستلو سره باید د Probe د منتن او مصاب ماشوم له معاینې څخه وروسته تعقیم شي.
- 3- د دې لپاره چې په ناروغیو مصاب دماغ د تروماگانو په وړاندې فوق العاده حساس وي، نو باید د Fontanel له لارې د معاینې پر مهال له ډېر زیات احتیاط څخه کار واخیستل شي.

:Scanning Technique



(for frontal horns of the lateral ventricles) Coronal Section -A




-B Transvers Plan : د جنبي بطنیناتو له سوې څخه پورته

TRANSVERSE

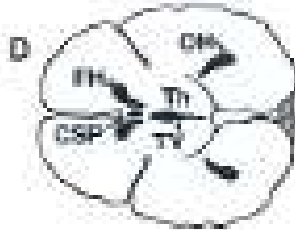


-C Axial View: چې د جنبي بطيناتو د ليدلو لپاره يوه سټنډرډو مقطع ده.



-D Axial View د تلاموس او Cavum Septum Palicidum په سويه کې:

د دماغې ساختمانو د اندازه کولو لپاره يوه سټنډرډو مقطع ده (Occipital, Third)
(ventricle horns and frontal horns of lateral ventricles)



-E د Posterior Fosa منظره: په دې منظره کې Transducer ته د 20 - 15 درجو په اندازه د ماشوم د Occipital لور ته تغير ورکوو.

په دې منظره کې Cisterna Magna او Cerebral Vermis هم خپرل کېږي.



د Probe ټاکنه:

د Fontanel له لارې د معاینې لپاره باید له Sector or Micro Convex Probe څخه کته واخیستل شي او د Axial مقطع کانو د اخیستلو لپاره باید له Linear Probe څخه استفاده وشي .

په عمومي توګه د سر د اندازې په نظر کې نیولو سره، باید له 5 – 10 MHz پراب څخه کار واخیستل شي .

:Brain Heamorrhage

د دماغې خونړزی Sonographic منظره د وخت په تېرېدو سره بدلون مومي . Early Heamorrhage په Echogenic شکل معلومېږي، حال دا چې د څو اونيو په تېرېدو سره يې ایکوجینیسیتی کمېږي حتی د یوې Sonolucent یعنی Hypoechoic ساحې په څېر لیدل کېږي .

Heamorrhage په لاندې ځایونو کې لیدل کېږي:

1- Sub Epindemal Heamorrhage:

په یوه جنبي مقطع کې له جنبي بطیناتو څخه لاندې د یوې ایکوجینیک ساحې په شکل لیدل کېږي .

-2: Ventricular Hemorrhage

په دې صورت کې خونړيزې په بطيناتو کې رامنځ ته کېږي، چې کېدای شي بطينات يې په بشپړه توگه ډک کړي وي او يا يې يوه برخه د وينې Clots په وسيله نيول شوې وي. د وخت په تېرېدو سره Hydrocephali هم تشکل کوي.

-3: Paranchymal Hemorrhage

د جنبي بطيناتو په دواړو خواوو کې په Brain Substance کې د ايکوجينيک ساحې په څېر خيال ورکوي.

-4: Choroid and Cerebellar Bleeding

لکه څرنگه چې پوهېږئ چې دغه ساختمانونه په خپله ايکوجينيک دي، نو د دغې برخې د خونړيزو تشخيص هم ستونزمن دي، خو د نوموړو ساختمانونو د دېوال نامنظموالی د خونړيزې تشخيص واضح کوي.

- په دماغ کې Cystic، Solid او Complex کتلې د تشخيص وړ دي او په دماغ کې تر ټولو عمده Solid تومور له Teratoma څخه عبارت ده.
- کيسټونه د دماغ په بېلا بېلو برخو کې منځه راتلای شي.
- د دماغ Complex کتلې له Brain Abscess څخه عبارت دي.

:Prostate Gland

پروستات هغه غده چې په نرانو کې وجود لري، چې د مثاني په خلفي او سفلي برخه کې د احليل په چار چاپېر کې ځای لري. په نرانو کې يو Productive غړی ده، کرد (مدور) يا بيضوي شکل لري او د Urogenital په سر قرار لري. د پروستات په سفلي دېوال کې د Levator Ani عضله، په قدام کې يې Symphysis Pubis او په خلف کې يې ربکتيم قرار لري.

د پروستات د غدې قاعده يا Base علوي لور ته او Apex يې سفلي لور ته قرار لري، چې له Urogenital Membran سره په تماس کې ده.

خلفي احليل د پروستات له منځنۍ برخې څخه تېرېږي، چې د Prostatic Portion of Urethra په نامه يادېږي.

د يوه کاهل شخص پروستات په نارمل ډول تقريباً 20 gr وزن، 3.5 cm قدامي خلفي Anterior Posterior قطر او 4.5 cm يې پلنوالی يعنې مستعرض قطر لري، چې د عمر په زياتوالی سره پروستات هم په نارمل ډول يو څه اندازه لويېږي، مگر هېڅکله يې وزن په نارمله توگه له 30 gr څخه نه زياتېږي.

د پروستات د حجم اټکل د لاندې فورمول په وسيله کولای شو:

$$V = 4/3\Pi r^3$$

$$V = 4/3\Pi (A+B+C/6)2$$

په ورځنيو چارو کې د نوموړو فورمولونو په وسيله د پروستات د غدې کچل (اندازه کول) يو ستونزمن کار دی.

تر ټولو ښه او آسانه کار د پروستات د غدې د مستعرض قطر اندازه کول او بيا يې په لاندې جدول کې له ټاکلو اندازو سره پرتله کول دي، چې په ترڅ کې د پروستات د غدې حجم په اټلکي ډول لاس ته راځي.

د پروستات وزن په Gram	د پروستات پلنوالی په cm
14 – 22	3 – 3.5
22 - 33	3.5 – 4
33 – 47	4 – 4.5
47 – 65	4.5 – 5
65 – 87	5 – 5.5
113 – 133	5.5 – 6
143 – 179	6.5 - 7

179 – 220	7 – 7.5
220 – 276	7.5 - 8

:Pathology

څلور ځانگړې پتالوژي کاني چې پروستات مصابوي عبارت دي له:

Benign Prostatic Hypertrophy -1

Prostatic Cancer -2

Prostatic Infection -3

Prostatic Abscess -4

Benign Prostatic Hypertrophy عموماً په زړو کسانو کې ليدل کېږي، چې د ادرار له نيمگړې تخليبي او Frequent Urination څخه سر ټکوي. د نوموړې ستونزې په شديدو پېښو کې د Absolute Retention يا د ادرار د مطلق بندښت لامل گرځي، که چېرې نوموړی بندښت د زبات مهال لپاره پاتې شي په ترڅ کې يې Hydronephrose منځ ته راځي چې بالاخره د پښتورگو دندې گډوډېږي (مختل کېږي).

په التراساونډ کې بايد لاندې درې ټکو ته پام وشي:

1- د پروستات اندازه: ځکه چې د پروستات د اندازې پر بنسټ د تداوي ډول (نوع) ټاکل کېږي.

2- د پاتې شوي ادرار اندازه يا Post Void Urine Residual Volume

3- پښتورگي بايد د Hydronephrosis د شتوالي له نظره وليدل شي.

د پروستات غټوالی د هغه د مستعرض قطر او وزن په نظر کې نيولو سره درجه بندي کېږي:

Grade	پلنوالي يا مستعرض قطر په cm	وزن په gram
-------	--------------------------------	-------------

I	3 – 3.8 cm	< 30 gr
II	3.8 – 4.5 cm	30 – 50 gr
III	4.5 – 5.5 cm	50 – 80 gr
IV	> 5.5 cm	> 80 gr

:Prostatic Cancer

عموماً په هغو کسانو کې ليدل کېږي چې عمر يې له څلويښت کالو څخه زيات وي او له Benign Hypertrophy of Prostate څخه يې بېلوونکی تشخيص د التراساوند په وسيله مشکل او ستونزمن کار دی.

ځينې وخت د پروستات د غدې په دننه کې د يوې داسې کوچنۍ کتلې په څېر موندل کېږي، چې د لمس او جس وړ نه وي، نو له همدې کبله د پرېکنده تشخيص لپاره بايد د Histopathologic معایناتو لپاره Biopsy واخيستل شي.

د وينې په آزموينه کې Prostatic Specific Antigen د پروستات د نورو ناروغيو په پرتله ډېر لوېږي.

د پروستات په غده کې Echogenic ټکي د تېرو، Calcification، نيوپلازم او د نوموړې غدې د سلیمې هايپرپلازیا ښکارندوی دي.

:Prostatitis

په Acute Prostatitis کې د پروستات Size يو څه اندازه زياتېږي او Echogenicity يې کمېږي.

په Chronic Prostatitis کې يې Echogenicity زياتېږي، Size يې کوچنی کېږي او کله نا کله Atrophic کېږي، چې د Prostatic Hypertrophy په څېر لوحه منع ته راوړي.

:Prostatic Calculai

د پروستات په غده کې هغه Echogenic ټکي چې Acoustic Shadowing ولري او يا يې ونه لري د نوموړې غدې له تېرو څخه عبارت دي او د Corpora Amylacea په نامه

يادېږي. په ټوليز ډول د Central Zone او Peripheral Zone په سرحد کې ځای نيسي (د احليل چارچاپېر برخې ته Central Zone او محيطي يا بهرنی برخې ته Peripheral Zone وايي).
د Central Zone تيرې کوم ځانگړی اهميت نه لري، خو د Peripheral Zone تيرې اکثراً له Chronic Prostatitis سره يوځای ليدل کېږي.

:Prostatic Abscess

هغه کوچني Cystic ساختمانونه چې د Internal Echo لرونکي او د کلينيک له نظره ډېر زيات حساس او درد ولري، د پروستات د غدې په ايسې گانو دلالت کوي.

:Thyroid Gland

دا غده د Trachea په قدام کې ځای لري، چې د يوه Isthmus په وسيله په بني او کين لوب وېشل کېږي.

Common Carotid Artery او Internal Jugular Vein چې د Thyroid د غدې په خلفي او وحشي برخه کې تېرېږي، هغه ځانگړې نښې دي چې د غدې وحشي خنډه (کنار) مشخصوي او نوموړي ساختمانونه د کوچنيو Cystic ساختمانونو په څېر چې د غدې له کوچنيو کيسټونو سره مغالطه کېږي، ليدل کېږي.

د غدې د ټولو برخو Echogenicity سره يو شان او نارمل لوبونه يې يو له بل سره مساوي او متناظر دي، د غدې خنډې منظمې او بنوبي يعنې Smooth دي.

د هر لوب پرېوالی 15 - 20 mm ، پلنوالی يې 20 - 25 mm او اوږدوالی يې 30 - 35 mm دی.

د معاینې تخنیک یا Scan Technique :

د Thyroid غدې د Scanning یا معاینه کولو لپاره باید ناروغ ته په داسې شکل Supine Position ورکړو چې اوږې یې خلاصې یعنی د بسط په حالت کې وي او بیا یې په دوه میتودونو سره معاینه کولای شو:

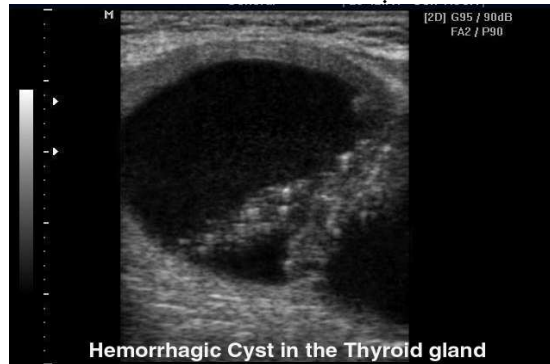
1- Water Path Technique: په دې تخنیک کې یوه پلاستيکي کڅوړه یا د جراحي دستکش له اوبو څخه ډکولو او په غده یې کېږدو او له دې وروسته Probe را اخلو او پر کڅوړه یې برسېره نیسو او له نوموړې کڅوړې څخه د غدې او د هغې د پتالوژي کانو د لیدلو لپاره د Acoustic Window په توګه کار اخلو.

2- مستقیمه معاینه: په دې تخنیک کې Probe نېغ په نېغه د تایراید په غده باندې ځای په ځای کوو او غده تر څېړنې لاندې نیسو.

د یادولو وړ ده چې د Thyroid غدې د لیدلو لپاره باید Linear Probe چې لوړه فرېکونسي ولري وکارول شي (7 – 10 MHz).

:Pathology

1- Cyst: د تایراید غدې کیستونه د یوه کیست ټولې ځانګړتیاوې لري، خو یواځې د نوموړو کیستونو دېوالونه نامنظم او د دوی په منځ کې د خونړیزې له کبله په نوموړو کیستونو کې Internal Echo ګانې لیدل کېږي.



:Adenoma

د Thyroid Gland تر ټولو معموله کتله ده او د التيراسونډ له نظره په لاندې منظرو ليدل کېږي:

1- د يوې ډېرې Echogenic کتلې په شا او خوا کې يوه لږ Echogenic هاله (غارکۍ) ليدل کېږي.

2- د يوې جامدې، Hypoechoic او Homogenous کتلې په څېر، چې په منع کې يې خو دانې Internal Echo گانې هم ليدل کېږي او له کيسټونو سره مغالطه کېږي.

3- د يوه ډېر Echogenic Lesion په شکل ښکارېږي، دغه راز ښايي لوی Calcification د هگۍ د پوټکي يا Egg Shield په څېر وليدل شي.

-3 Carcinoma:

د درقيې غدې Carcinoma د التيراسونډ له نظره له لاندې منظرو څخه د يوې په شکل ليدل کېږي:

1- د يوې Echopenic کتلې په څېر، چې نامنظمې څنډې ولري.

2- Micro Calcification: چې د کوچنيو تکلسي ټکو په شان ښکارېږي.

3- کېدای شي د يوې Single Nodular کتلې په څېر وليدل شي.

4- په څېرمه ساختمانونو کې د Lymphadenopathy پرمختگ.

-4 Goiter:

د Thyroid غدې له غير متناظر او منتشر (Defuse and Asymetric) لويېدلو څخه عبارت ده، چې په Coarse Texture شکل سره ښکارېږي او معمولا په نوموړې غده کې گڼ شمېر نوډولونه ليدل کېږي.

-5 Hashimatous Thyroiditis:

په دا ډول التهابي حالت کې غده په منتشر ډول په کمه اندازه لويېږي، چې په منع کې يې گڼ شمېر کوچني نوډولونه په Hypoechoic شکل ليدل کېږي.

-6 Hemorrhage:

په دې حالت کې په غده ناڅاپي دردونه پيدا کېږي او خونړيزي د يوې کتلې په شکل منځ ته راځي، چې د التراسونډ له نظره په غده کې د پرند شوې وينې ټوټې ښکارېږي.

:Extra Thyroid Gland Mass

:Thyro Glossal Cyst -1

دا کيسټ له امبريولوژيک پاتې شونو څخه عبارت ده، چې د يوه کيسټ ټولې ځانگړتياوې لري او د غاړې په پورتنۍ برخه کې له Thyroid Gland څخه پورته موندل کېږي.

:Bronchial Cleft Cyst -2

يو مورنی (ولادي) کيسټ ده، چې عموماً د غدې په وحشي او پورتنۍ برخه کې ځای نيسي.

:Nodes -3

عموماً د غاړې په برخه کې لويې شوې لمفاوي عقدې ډېرې ليدل کېږي، چې په کلينيکي توگه د تايرايډ غدې له پتالوژي کانو څخه په مشکل بېلېږي.

د التراسونډ په وسيله نوموړې لمفاوي عقدې د کبيره او عيو په وحشي برخه کې ليدل کېږي، چې Homogenous وي او هغه لوی شوي عقدات چې مرکز يې Echogenic وي په ټوليز ډول سليم بلل کېږي.

Abscess -4

ښايي په غاړه کې هم اوسې کاني منځ ته راشي، چې د بدن د نورو برخو د اوسې کانو په څېر منظره لري او تل له درد، سوروالي او موضعي پارسوب يا Focal Swelling سره يوځای وي.

تي (ثديې) يا Breasts :

د ثديو اناتومي:

ثديې د سينې په دواړو خواوو کې په متناظر ډول وجود لري د Size او Shape له نظره په بشپړ ډول يو له بل سره ورته والي لري او د عمر په زياتوالي په نوموړو کې د شحمي

انساجو لا زيات مقدار تراکم کوي، نو ويلای شو هغه ښځې چې د Menopause په مرحله کې قرار لري تپونه (تديې) يې په بشپړه توګه د شحمي انساجو په وسيله نيول شوي وي، چې له همدې کبله التراساوند د ځوانو ښځو د تديو د ناروغيو په تشخيص کې نسبت زرو ښځو ته ډېر اهميت لري.

خو Mamography بيا د ځوانو ښځو په پرتله د زرو ښځو د تديو د ناروغيو په تشخيص کې ډېرې ښې پايلې لري.

په تديو کې د التراساوند او اناټومي له نظره د ګرۍ (ساعت) په څېر وېشنې شوي دي، چې د نوموړو وېشنو پر بنسټ د پتالوژي ځای په دقيقه توګه په ګوته کېږي.

د تديې په ساختمان کې د Cooper په نامه يو Ligament وجود لري، چې د تديې نسجونه په ګڼ شمېر نامنظمو سپګمنتونو وېشي. نوموړی Ligament ډېر زيات ايکوجينيک ده او کله ناکله د تديې له کنټالو او کانسرونو سره مغالطه کېږي.

ښايي نوموړی Ligament شاتنی سيوری جوړ کړي، چې په تديه کې د Pseudo Mass انځور د رامنځ ته کېدو لامل ګرځي.

په تديه کې نور ساختمانونه له Fat او Glandular Tissue څخه عبارت دي.

د تديې شحمي نسجونه ډېر زيات Hypo echoic او غدوي نسجونه يې په منځی توګه Hypo echoic دي.

د تديې په شاتنی برخه کې د Pectoralis عضلې قرار لري او د هغوی مرکز ته نږدې د تديې هغه قناتونه ځای لري چې په Nipple باندې ختمېږي او د Nipple په چار چاپېر کې بيا Areola قرار لري.

د تديو وېشنې او د پتالوژيک ځايونو په ګوته کول

د ثديې د معاینه کولو تخنیک:

- ثديې د هغه Linear Probe په وسیله چې 7-10 MHz فرېکونسي ولري ډېر ښې معاینه کېږي.
- د ثديې د ښې څېړنې لپاره باید ناروغه خپل لاسونه پورته او لږ څه د قدام لور ته خپل ځان خم کړي او بیا له لاندې میتودون څخه گټه اخیستل کېږي:
 - 1- ډاکټر باید د ناروغې په یوه څنګ کې ودرېږي او بیا دې په یوه لاس کې هغه ثديه ونیسي چې معاینه کول یې غواړي او په بل لاس دې Probe نیغ په نیغه پر هغې کېږدي.
 - 2- یوه ثديه د بلې ثديې د لیدلو لپاره د Acoustic Window په توګه کاروو، چې په دې صورت کې یو مقدار جیلي د دواړو ثديو په منځ کې اچوو او له ناروغې څخه غوښتنه کوو تر څو دواړه ثديې یو له بل سره نږدې کړي او بالاخره د یوې ثديې د څېړنې لپاره Probe د بلې ثديې په وحشي برخه کې ځای په ځای کوو.
 - 3- د ثديې لیدل د Water Path میتود په وسیله.

:Pathology

- 1- Breast Cyst: د ثديې کیستونه عموماً په Productive ښځو کې لیدل کېږي، چې نوموړي کیستونه د کیست ټولې ځانګړتیاوې لري او ښایي په ګڼ شمېر سره ولیدل شي. کیستونه د 35 او 50 کلونو په منځ کې پیدا کېږي او د ثديو تر ټولو زیاتې Palpable کتلې جوړوي.
- د سلیمو کیستونو ځانګړتیاوې په لاندې ډول دي:
 - نازک دېوالونه (ښه نه لیدل کېږي)
 - Smooth inner surface -
 - Anechoic Content -
 - Thick Post Wall or Post Wall Enhancement -
- هر کله چې کیستونه د پورتنیو ځانګړتیاوو لرونکي وي، نو د Biopsy، Aspiration او څارنې اړتیا یې نه لیدل کېږي.

او کله چې کیستونه لاندې ځانګړتیاوې ولري، نو بیا د Biopsy، Aspiration او وروستی څارنې اړتیا ځکه لیدل کېږي، چې په دې صورت کې یې د خبثت احتمال زیات وي.

Thick irregular wall -

Internal Septation -

Internal Echo (Debris) -

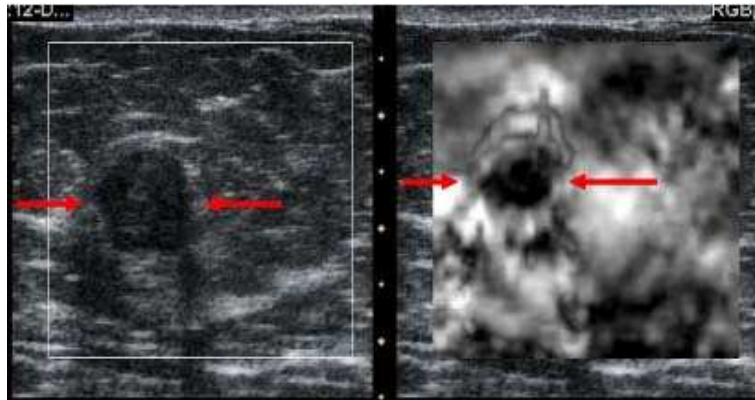
Inner Surface Vagitation -

2-Fibro Adenoma:

دغه تومورونه اکثراً د منظمو څنډو لرونکي او په بیضوي شکل سره لیدل کېږي، په منځ کې یې Echogenic ټکي د Internal Echo په څېر ښکارېږي. نوموړي تومورونه Poor through transmission ورکوي.

3-Ductal Carcinoma:

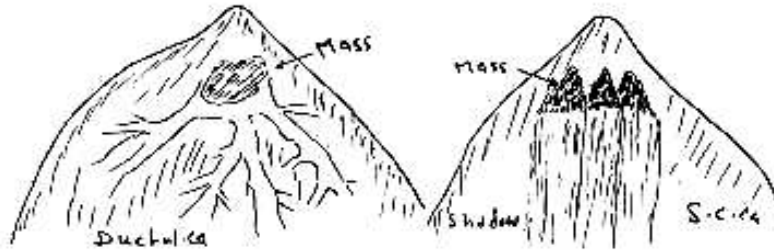
په الټراساوند کې د نوموړې کتلې ځانګړتیاوې دا دي، چې د ثډیو قناتونه ارتوي (متوسع کوي یې) او د نوموړو قناتونو له څارنې (تعقیبولو) څخه د تومور ځای پیدا کېږي. نوموړي تومورونه اکثراً ډېر کوچني وي.



4-Squamous Carcinoma:

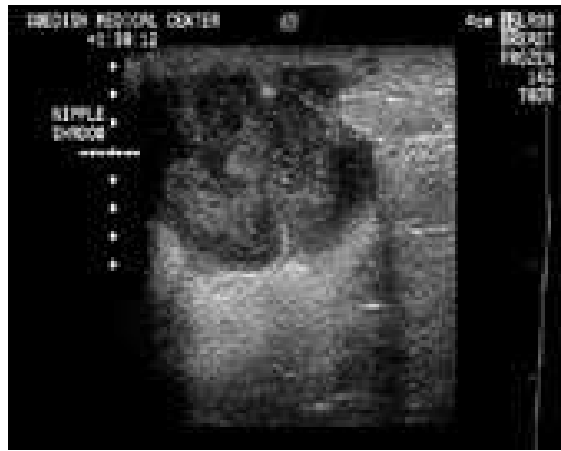
لاندې Sonographic ځانګړتياوې لري:

- 1- څنډې يې نامنظمې وي.
- 2- اوږدوالي يې د پلنوالي په پرتله زيات وي.
- 3- Shadowing لري.
- 4- په منځ کې يې Calcification ليدل کېږي.
- 5- د ثديې د قناتونو د ارتوالي لامل ګرځي.
- 6- د کتلې په څنډو کې ګڼ شمېر کوچني لوبونه يا Microlobulation ليدل کېږي.



د ثديې اېسې ګانې يا Breast Abscess:

له هغو کتلو څخه عبارت دي، چې له تينګې مايع څخه ډکې او په منځ کې يې Internal Echo ليدل کېږي. دېوالونه يې پرېر (ضخيم)، نامنظم او ښه د بېلېدو وړ يعني Well Differentiate دي او په عمومي توګه د ثديې د Peri Areola په برخه کې منځ ته راځي، دا ډول کتلې ډېرې زياتې حساسې او د اړوندې برخې پوستکي يې سور او تود (ګرم) وي.



خصيبي يا Testicles

خصيبي په بيضوي، Homogenous او لږ څه Echogenic شكل سره ليدل كېږي او په كاهلانو كې په نارمله توگه كږدې او اندازه يې تقريباً 4 x 3 cm ته رسېږي، هغه كرنبه چې د خصيو په منځني برخه كې ځای لري او نوموړې يو له بل څخه جلا كوي د Mediastinum Testis په نوم يادېږي.

د خصيو په خلفي برخه كې په Hypochoic شكل سره يو Tubular ساختمان ليدل كېږي چې له Epididymis څخه عبارت ده او په عادي حالت كې د خصيو شريان او وريد نه ليدل كېږي.

د خصيو اندازه او شكل د عمر په اوږدو كې بدلون مومي:

د خصيبي حجم په cc	د خصيبي اوږدوالی په سانتي متر	عمر په كال
6 cc	1.5 cm	له يو كال څخه لوړ

16 – 20 cc	4.5 – 5 cm	2 – 20
------------	------------	--------

د Testis حجم د لاندي فورمول په وسيله کچل کېږي:

$$V = (\text{Length} \times \text{Width} \times \text{Thickness}) \text{ cc}$$

2

$$V = \text{Length} \times \text{Width} \times \text{Thickness} \times 0.65 \text{ cc}$$

:Scan Tichnique

خصيې د هغه Linear Probe په وسيله چې 7 – 10 MHz فرېکونسي ولري نېغ په نېغه يعنې په مستقيم ډول او هم د Water Path د ميتود په کارولو سره په نښه شان معاینه کېدای شي.

د خصيې تومورونه Testicle Masses:

1 - Semenoma:

د خصيو تر ټولو عمده تومور ده، چې د ډېرو کوچنيو کتلو (2 – 3 mm) په اندازه د خصيې له نارمل نسج څخه Hypoechoic معلومېږي.

2 - Embryonal Cell Tumor:

ډېری Echogenic ښکارېږي.

3 - Teratoma:

د خصيو Teratoma گانې ډېرې لږ او په Multi Cystic شکل ليدل کېږي.

4 - Metastasis:

په خصيو کې مېتاستازونه هم ليدل کېږي.

په خصيو کې د يوې کوچنۍ کتلې موندل يو ځانگړی اهميت لري، ځکه ډېری دا ډول کتلې د خباثت يوه نښه او په ډېره چټکۍ سره مېتاستاز ورکوي.

دغه راز د التراساونډ په وسیله د خصیو او بربخ د کتلو په منځ کې بېلونکی تشخیص په ډېره آسانی سره ترسره کېږي.

5-Lymphoma:

دا ډول کتلې په ښکاره ډول Echopenic وي او ښایي په هغو خصیو کې هم ولیدل شي، کومې چې وېستل شوي دي، دا ځکه چې اکثراً Chemotherapy خصیو ته نه رسېږي.

د بربخ التهاب یا Epididymitis:

-I Acute Epididymitis:

په دې صورت کې Epididymis د نارمل حالت په پرتله لویږي، Echogenicity یې کمېږي او Focal Tenderness موجود وي.

-II Chronic Epididymitis:

په دې صورت کې Epididymis ډلېږي، Echogenicity یې زیاتېږي او ښایي Calcification هم په کې ولیدل شي.

:Orchitis

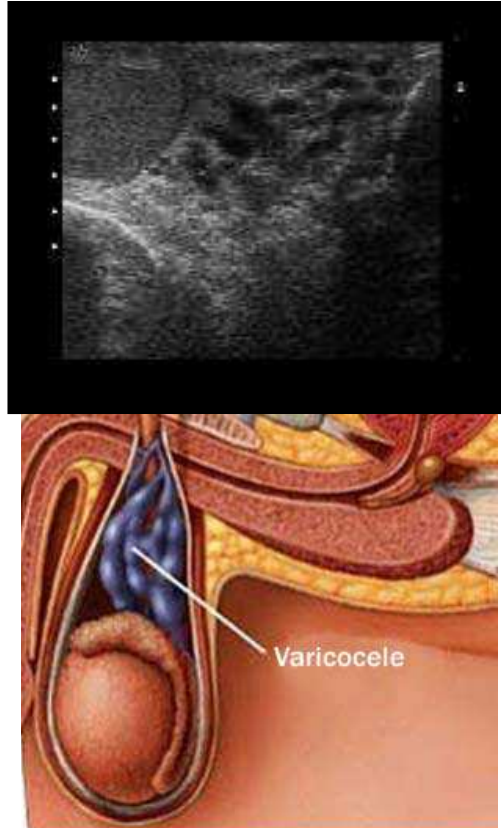
ښایي په دې حالت کې د ناروغۍ پروسه ټوله خصیه او یا د هغې یوه برخه مصابه کړي، چې هماغه مصابه شوې برخه Hypoechoic ښکارېږي.

د خصیې Infarction او ځینې Semenoma گانې هم د همدې په شان منظره ورکوي او د Scrotum دېوال په Orchitis او Epididymitis دواړو کې ډلېږي (ضمخیمېږي).

:Varicocele

د خصیې د وریدونو له ارتوالي (توسع) څخه عبارت ده، چې د خصیې شاته د Epididymis په برخه کې لیدل کېږي، د خصیې له علوي برخې څخه د Symphysis pubica لور ته امتداد مومي او په کین لوري کې د ښي لوري په پرتله اوږد وي.

هر كله چې نوموړې پېښه په ښي لور کې پيدا شي، نو د پښتورگو د تومورونو د شتوالي امکان هم ورسره زياتېږي. په نرانو کې د شنډوالي له سببونو څخه يو هم Varicocele ده.

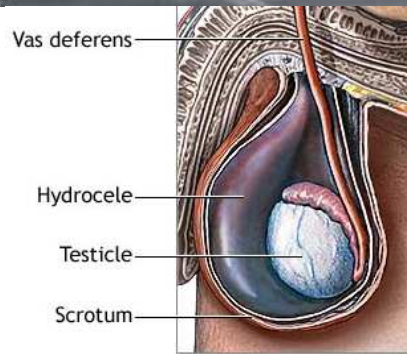
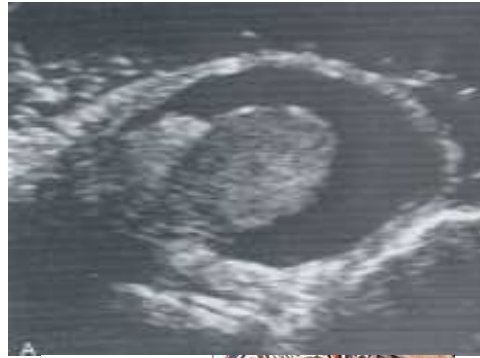

:Hydrocele

په دې حالت کې خصيه او د هغې اړوند غړي د مايع په وسيله چاپېرې (احاطه کېږي)، چې همدغه مايع برخه په التراساوند کې په روښانه او An echoic شکل سره معلومېږي.

Hydrocele په حقيقت کې د Tunica Vaginalis او Tunica Albuginica طبقو تر منځ د مايع له ټولېدلو څخه عبارت ده، چې اکثراً د خصيې په قدام، انسي او وحشي برخه کې ليدل کېږي او په خلفي برخه کې يې نه ليدل کېږي. کله چې نوموړې مايع د خصيې په خلفي برخه کې هم وليدل شي، نو د خصيې له اوبنتلو (تدور) څخه استازيتوب کوي.

په Hematocele کې بڼايي نوموړې مايع لږ څه Echogenic وليدل شي. که چېرې د مايع په منځ کې پردې او د Fluid – Fluid Level وليدل شي، نو په مايع کې د انتان په زياتېدو دلالت کوي او نوموړی حالت بيا د Pyocele په نامه يادېږي.



:Cysts

د خصیې کیستونه په ټولیز ډول ډېر کوچني وي، چې زیاتره یې 1 cm او یا له هغه څخه هم کوچني وي او په دوه ډلو وېشل کېږي:

- 1-Superficial Cysts: چې د Tunica Cyst په نوم یادېږي.
- 2-Deep Cyst: دا ډول کیستونه د خصیې لاندني (عمیق) نسجونه مصابوي او په عمومي توګه سلیم وي. د خصیې نورې Cystic کتلې له اېسې ګانو، Hematoma ګانو او نیوپلازموڼو څخه عبارت دي.

:Abscess

اېسې په خصیه یا بریخ دواړو کې منځ ته راتلای شي، چې په مرکز کې یې ټینګه مایع (Complex) او دېوالونه یې په نامنظم Echogenic شکل سره لیدل کېږي.

:Spermatocele

کله چې د Epididymis او Vas Deferens په اوږدو کې د خصیې په علوي برخه کې یو Cystic ساختمان ولیدل شي د Spermatocele په نوم یادېږي. دا ډول کیستونه په ګڼ شمېر سره هم منځ ته راتلای شي کله نا کله په Epididymis کې هم کیستونه منځ ته راځي، چې محتوي یې سپرمونه تشکیلوي دا ډول کیستونه دومره ځانګړی کلینیکي ارزښت نه لري.

:Atrophic Testis

په دې صورت کې خصیه شنه، کوچنی او ډېره Echogenic ښکارېږي. رګونه یې د Color Flow Ultrasound په وسیله هم نه لیدل کېږي او په دې ډول خصیو کې د تومورونو د رامنځ ته کېدو Risk یعنی خطر ډېر ده.

:Testicular Trauma

نارملې خصيې ښوې او منظم دېوالونه لري، هر کله چې د کومې تروما يا ضربه په ترڅ کې Rupture وکړي يعنې وشکېږي، نو دېوالونه او څنډې يې نامنظمې او د خصيې په داخل کې Hypoechoic برخې ليدل کېږي.

ځينې وخت يوه خصيه د يوې کرښې په وسيله په بشپړه توگه جلا ښکارېږي، چې دا حالت د خصيې له دوه ټوټې کېدو څخه استازيتوب کوي.

په دې صورت کې د خصيې په شا او خوا سيمه کې وينه ټولېږي، چې په التراسونډ کې د Echogenic او Hypoechoic برخو په څېر خيال ورکوي.

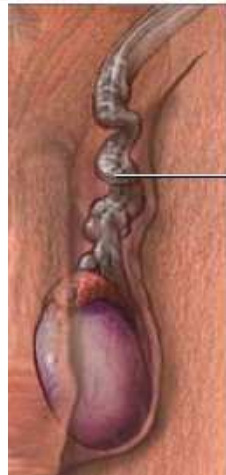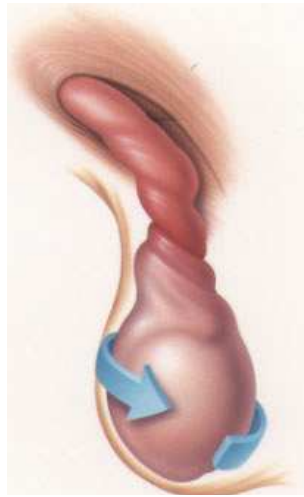د خصيې اووښتل (تدور) يا Testicular Torsion:

په دې صورت کې خصيې د Scrotum په داخل کې اوږي (تدور) کوي، چې په پايله کې يې د خصيې رگونه (شريان او وريد) دواړه بندېږي او د خصيې Blood Suply قطع کېږي.

دا حالت عموماً په ماشومانو او ځوانانو کې رامنځ ته کېږي.

د خصيې د تدور Sonographic بدلونونه په لاندې مرحلو کې خلاصه کېږي:

1- Acute Torsion	Initial 6 hours	Congestion: - Hypoechoic - Possibly Enlarged
2- Early Sub Acute Torsion	1 – 4 days	Congestion: - Liquefaction - Hypoechoic and Enlarged - Anechoic Area
3- Late Sub Acute Torsion	5 – 10 days	Gradual Decrease in Finding
4- Chronic Torsion	> 10 days	- Testis Small and Hypoechoic - Epididymis Enlarged and Hyper echoic



Twisted spermatic cord

ولادي برخه

يا

Obstetrics

د تناسلي سيستم لنډه او مختصره اناتومي

:Uterus

رحم (زیلانځ) یو عضلي غړی ده، ډبل (ضخیم) دېوالونه لري، چې د مثاني په خلفي او د رېکتیم په قدامي برخه کې ځای لري او هغه اوږده او Echogenic کرښه چې د رحم په منځ کې لیدل کېږي له Endometrial Canal څخه عبارت ده.

رحم د اناتومي له نظره په لاندې څلورو برخو ویشل کېږي:

1 - Fundus یا د رحم غور

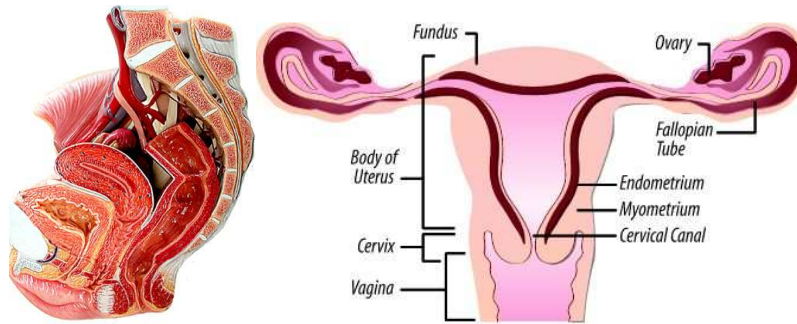
2 - Body or Corpus یا د رحم جسم

3 - Isthmus

4 - Cervix یا د رحم غاړه (عنق)

په التراساوند کې د Vaginal Canal یواځې او یواځې 2/3 علوي برخه لیدل کېږي او له دې څخه لاندې برخې یې نه لیدل کېږي.

د Vaginal Canal منځنۍ برخه د مخاطي افرازاتو له کبله Echogenic ښکارېږي او د Mucosal Line په نوم یادېږي.



د رحم اندازه يا Size:

په Nuliparouse ښځو کې د رحم اوږد (Longitudinal) قطر په نارمل ډول 6 – 9 cm، قدامي خلفي (Anterior Posterior) قطر يې 4 سانتي متره او مستعرض يا Transverse قطر يې د Fundus په برخه کې 4 – 5 cm وي، چې ښايي په Multiparous ښځو د رحم اندازه له پورتنیو رقمونو څخه لويه وليدل شي. له بلوغ څخه مخکې د رحم اندازه 4 x 1.5 x 2 cm نارمل منل شوی ده، چې د Menopause له مرحلې څخه وروسته رحم بېرته کوچنی کېږي، خو خپل طبيعي شکل ساتي.

د رحم شکل يا Shape:

رحم له بلوغ څخه مخکې Tubular شکل لري، چې له Menarch څخه وروسته رحم د ناک شکل (Pear Shape) غوره کوي يعنې د رحم د Fundus برخه متوسع کېږي او دواړو خواوو ته په يوه مثلثي ساختمان باندې ختمېږي، چې دغه مثلثي ساختمانونه د نفیرونو د پيل برخې دي. هغه برخه چې Vagina ته نږدې ځای لري، Tubular شکل لري او د Cervix په نامه يادېږي.

له بلوغ څخه مخکې د رحم منظره:

له بلوغ څخه مخکې د رحم منظره په بشپړه توګه متفاوته ده.

هغه نجونې چې د بلوغ دورې ته نه وي رسېدلې رحم په Pear shape او Tear Drop Shape سره ليدل کېږي، چې په دې وخت کې د رحم Body او Cervix د Size له نظره يو شان وي.

د رحم اندازه د 2 – 7 کلونو په اوږدو کې لږ بدلون مومي، د 12 – 7 کلونو په اوږدو کې د رحم اندازه لويېږي يعنې د رحم گړندۍ وده او نمو د بلوغ په کلونو کې پيل کېږي (10 – 12).

د بلوغ په څو لومړيو کلونو کې د رحم اندازه لويېږي او ناک شکل ځان ته غوره کوي، چې په دې صورت کې د رحم Body په ښکاره توگه له Cervix لويه ليدل کېږي.

د رحم د شکل بدلون له Tubular څخه Pear Shape ته د بلوغ يوه ښه Snonographic نښه ده.

په لاندې جدول کې د نجونو د رحم او تخمدانونو انکشاف ښودل شوی ده:

Pediatric Uterine and Ovarian Growth		
Age (Year)	Uterine Length (mm)	Ovarian Volume (cm ²)
2	33.1 ± 4.4	0.75 ± 0.41
4	32.9 ± 3.3	0.82 ± 0.36
6	33.2 ± 4.1	1.19 ± 0.36
8	35.8 ± 7.3	1.05 ± 0.50
10	40.3 ± 6.4	2.22 ± 0.69
12	54.3 ± 8.4	3.80 ± 1.40
13	53.8 ± 11.4	4.18 ± 2.74

رحم د Menopause له دورې څخه وروسته بېرته کوچنی کېږي، د انډومتریوم ډبلوالی (ضخامت) یې کمېږي او اوږدوالی یې عموماً د 60 کلونو په شا او خوا کې 6.4 cm ته را کمېږي.

رحم له درې طبقو څخه جوړ شوی ده:

1- نازکه طبقه یا Serosa: دا طبقه رحم پوښي او د التراساونډ په وسیله نه لیدل کېږي، خو د رحم سطح هواره یعنی Smooth معلومېږي.

2- Myometrium Layer: د رحم تر ټولو ډبله (ضخیمه) طبقه ده.

3- Endometrium: د رحم په منځنۍ برخه کې د Endometrium کانال قرار لري، چې د التراساونډ له نظره Echogenic ښکارېږي.

د Endometrium او Myometrium د پیوستون برخې ته Junctional Zone وایي، چې د رگونو د شتوالي له نظره د رحم تر ټولو غني او پوره برخه ده.

د انډومتریوم اندازه د میاشتنی سپکل په بېلا بېلو مرحلو کې د پام وړ بدلون مومي.

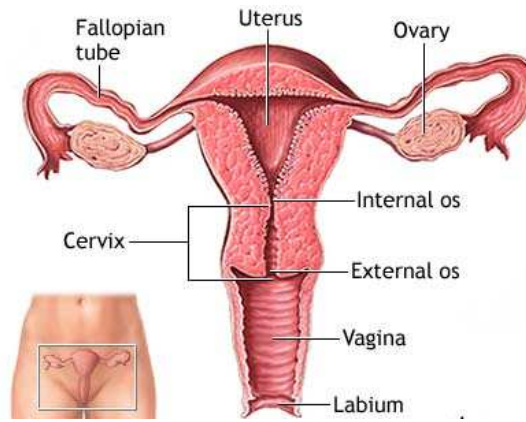
په بالغو ښځو کې رحم د ناک شکل لري او تقریباً 8 x 4 x 5 cm (Longitudinal x Anterior Posterior x Transverse) اندازه لري.

رحم په Parous ښځو کې د Nulliparous ښځو په پرتله لوی وي او په بالغو ښځو کې په Fundus ، Body او Cervix باندې وېشل کېږي.

په هغو بالغو ښځو کې چې حمل ونه لري د Cervix اوږدوالی 2.5 cm ده.

د Cervix او Body د پیوستون په برخه کې Internal OS او د Cervix او Vagina د پیوستون په برخه کې External OS قرار لري.

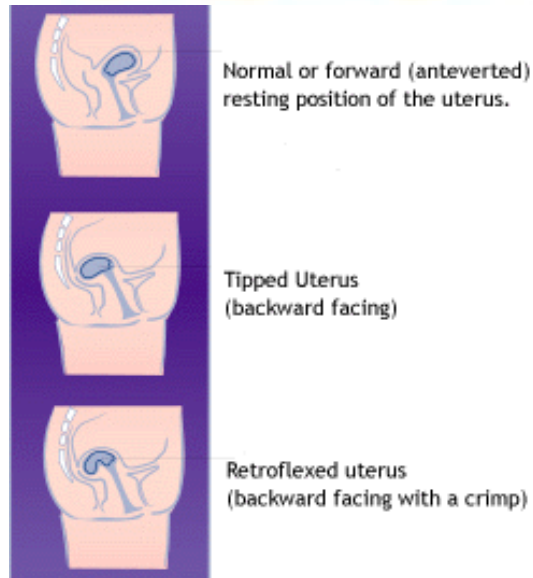
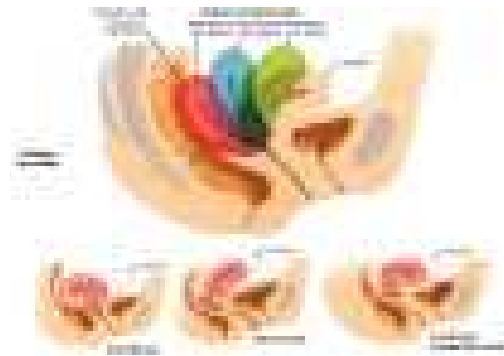
په التراساونډ کې د Body او Fundus د پیوستون برخه نه لیدل کېږي او Fundus بیا په دواړو خواوو کې له Fallopian Tube سره نښلي.



د رحم وضعیت یا Position:

رحم په نارمله توګه څو ډوله وضعیت غوره کولای شي:

- 1- Anteverted یا Anteversion: چې Fundus او Body دواړه د قدام لور ته تمایل لري او پر مثانه باندې Flex یا قات وي.
- 2- Retroverted یا Retroversion: په دې صورت کې Fundus او Body دواړه د خلف لور ته Flex یا قات وي.
- 3- په ټوليز ډول رحم د منځنۍ کرښې په اوږدو کې قرار لري، کله ناکله ښي يا کيڼ لور ته ميلان پيدا کوي.



تخمدانونه يا Ovaries:

موقعيت يا ځای: تخمدانونه عموماً د رحم د Fundus د برخې په دواړو خواوو کې ځای لري او د Iliac د برخې رگونه د تخمدانونو په وحشي برخه کې ليدل کېږي، خو له دې سره سره تخمدانونه يو ځانگړی ځای نه لري، بلکې د رحم په شا او خوا کې بېلا بېل موقعيتونه نيولای شي.

د التراسونډ له نظره تخمدانونه Hypoechoic او په منځ کې يې Fullicle په Echofree شکل سره ليدل کېږي.

د تخمدانونو اندازه يا Size:

د يوې بنځې چې د Productive په کلونو کې قرار ولري د هر تخمدان اندازه $2 \times 2.5 \times 3.5$ cm ده، خو بايد وويل شي چې د تخمدانونو په Size کې توپير ليدل کېدلای شي يعنې که چېرې د تخمدان اندازه $5 \times 2 \times 2$ cm او $4 \times 3 \times 1.5$ cm وي نارمل بلل کېږي.

له بلوغ څخه مخکې د نجونو د تخمدان اندازه 1 سانتي متر مکعب وي، چې د بلوغ په را نېرېدې کېدو سره نوموړي تخمدانونه انکشاف کوي او لويېږي او د Menopause له دورې څخه وروسته بيا بېرته Atrophy کوي او کوچني کېږي.

نفیرونه يا Fallopian Tubes:

په التراسونډ کې د نارمل نفیرونو لومن نه ليدل کېږي، نفیرونه د پلنو لېگامنتونو په منځ (ضخامت) کې قرار لري، چې د التراسونډ په معاینه کې د رحم د Fundus د برخې په امتداد دواړو خواوو ته ليدل کېږي.

د رحم د شا او خوا مسافې:

Posterior Cul De Sac يا Douglas Pouch: د پرېوتان د جوف تر ټول غوچ جوف ده، چې د رحم په شا او د Rectum په قدام کې ځای لري.
Anterior Cul De Sac بيا له رحم څخه لږ څه قدام او علوي لور ته قرار لري.

حمل (بلاړېښت) يا Pregnancy:

د کلينيک له نظره د بلاړېښت ټوله موده په درې مرحلو وېشل کېږي:

First Trimester -1

Second Trimester -2

Third Trimester -3

او د التیراسونډ له نظره هم د بلارینیت ټوله موده په لاندې درې مرحلو وېشل کېږي:
 1- Pre – embryonic period: له Last Menstruation Period څخه 2-4 اونۍ وروسته.

2- Embryonic Period: له Last Menstruation Period څخه 4-11 اونۍ وروسته.

3- Fetal Period: له Last Menstruation Period څخه 11 – 40 اونۍ وروسته.
 په لومړۍ مرحله کې یواځې یو Cystic ساختمان چې د Gestational Sac په نوم یادېږي، په دویمه مرحله کې یو کوچنی Embryo او په درېیمه مرحله کې یو بشپړ شوی Fetus د انسان په شکل لیدل کېږي.

:Gestational Sac یا Pre – embryonic Period

د رحم اندازه د حمل له عمر سره سم لویېږي. Gestational Sac د یوه دایروي، بیضوي او حتی د یوه Elliptical ساختمان په څېر معلومېږي، چې دېوالونه یې ډبل، منظم او Echogenic او د Fundus په برخه کې د Endometrial Canal په دننه کې لیدل کېږي.

دا ساختمان د Endo Vaginal Probe په وسیله په څلورمه اونۍ کې او د Trans Abdominal Probe په وسیله په پنځمه اونۍ کې لیدل کېږي.

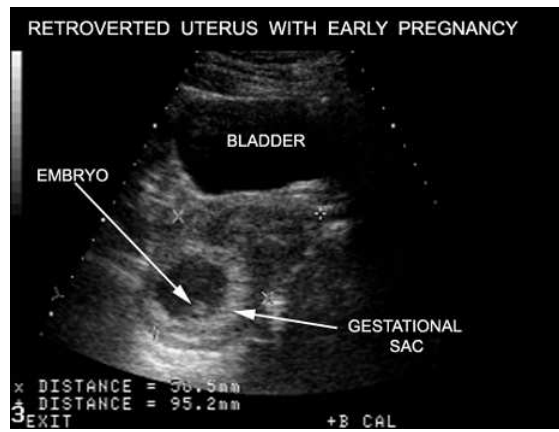
مخکې له دې چې د Gestation Sac په داخل کې نور ساختمانونه منع ته راشي قطر یې 2.5 cm نارمل ده او تر اومې اونۍ پورې د حمل موده د Gestational Sac د اندازې پر بنسټ تخمین او تعیینېږي.

په مشخص ډول د Gestational Sac ځانګړتیاوې په لاندې ډول دي:

1- Ring یا کړۍ (حلقه) یې منظمه او پرېروالی (ضخامت) یې باید له 2 cm سره مساوي یا زیات وي.

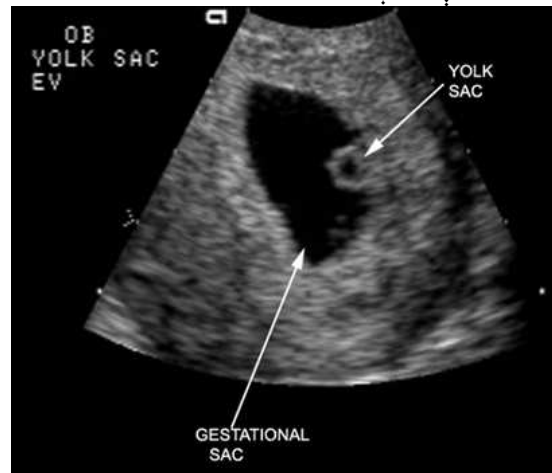2- شکل یې باید حلقوي یا بیضوي وي.

3- Doubel Sign Sac باید موجود وي یعنې دېوالونه یې باید دوه پردې ولري.



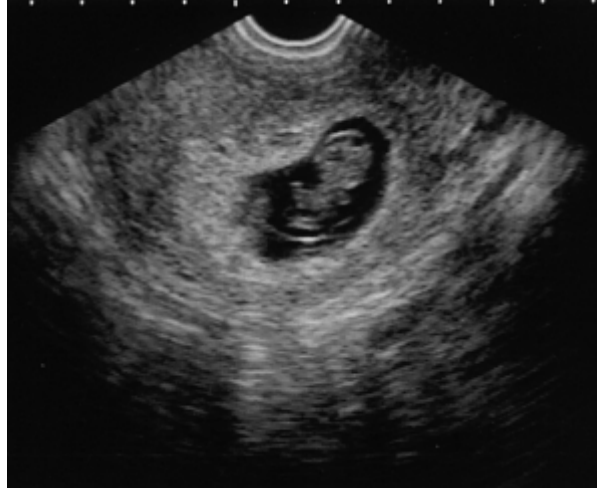:Yolk Sac

دغه ساختمان په 5-6 اونی کې د Embryo له منځ ته راتلو څخه لیدل کېږي او په لسمه اونی کې بېرته له منځه ځي. Yolk Sac یو گرد (مدور) ساختمان ده، چې مرکز یې Anechoic او دپوالونه یې Echogenic معلومېږي او د پلاستنا د ذغاباتو د جوړېدو تر مودې پورې د جنین د تغذي دنده پر غاړه لري. د Yolk Sac اندازه په نارمل ډول 3 – 6 mm ده، که چېرې اندازه یې له 6 mm څخه زیاته او یا دا چې دپوالونه یې Calcified وي، نو د حمل په عدم کفایې باندې دلالت کوي.



:Embryonic Period يا Fetal Pole

امبريو د Endo Vaginal Probe په وسيله په 6 - 5 اونۍ او د Trans Abdominal Probe په وسيله په اومه اونۍ کې د Gestational Sac په داخل کې د Echo Collection يا د ټکو د يوې ټولګې په څېر د ليدلو وړ ده. د بلارېښت په دغه مرحله کې (6 - 12) اونيو کې د حمل د عمر د تعينولو تر ټولو ښه لار د Embryo د اوږدوالي يا Crown Rump Length يا CRL اندازه کول دي.



که چېرې د Embryo اوږدوالی 4 mm او يا له هغه څخه زيات وموندل شي، نو بايد د ماډرنو ماشينونو په وسيله په نوموړي امبريو کې د زړه د ټيوب ټکانونه (Endocardial Tube Pulsation) د يوه اهتزاز په شکل وليدل شي. که چېرې امبريو نارمله وي، نو بايد د ټکانونو شمېر يې د مور د زړه د ټکانونو دوه چنده وي او کله چې امبريو غير نارمله وي، نو د زړه ټکانونه يې کمېږي او يا هم نامنظمېږي. د Fetus د زړه ټکانونه د لومړي Trimester په اوږدو کې زياتېږي. Amniotic Membran په Yolc Sac له امبريو څخه د يوې نازکې پردې په وسيله چې د Amniotic Membran په نامه يادېږي، جلا کېږي، نوموړې پرده په خپله د Amniotic Sac يوه برخه ده، چې Amniotic Fluid او Fetus په خپل ځان کې ساتي.

د يوه نارمل حمل د انكشاف او ودې د ارزيايي لپاره د Yolk Sac ليدل يوه ښه او نښه ده او د Yolk Sac نشتوالی د زبان (سقط) او د Fetus د ودې او نمو د نيمگړتياوو لامل گرځي.

بايد وويل شي، چې په يوه نارمل Gestetional Sac کې Embryo او Yolk Sac يو له بل سره نږدې قرار لري.

د Gestetional Sac نامنظم دېوالونه او په هغه کې د پورتنیو دوو ساختمانونو لرې والی د يوه پتالوژيک حالت ښکارندوی دی.

په پنځمه اونۍ کې د Embryo ځانگړتياوې:

د پنځمې اونۍ په پای کې د مانيټور پر مخ د زړه حرکتونه د يوه تيوب (Endo Cardial Tube) په څېر ليدل کېږي او د CRL اندازه 2 - 4 mm وي.

د Embryo په څنګ کې د Yolk Sac شتوالی حتمي ده، که چېرې د امريو او Yolk Sac تر منځ فاصله موجوده وي، نو دا يو غير نارمل حالت ده او په سقط دلالت کوي.

په شپږمه اونۍ کې د Embryo ځانگړتياوې:

- د CRL اندازه له 5 نه تر 8 ملي مترو پورې وي.

- په Fetus کې د C په څېر کوږوالی ليدل کېږي.

- د Limb Buds شتوالی په نارمل والی باندې دلالت کوي.

- د Flexed Heart Protoberation شتوالی.

له شپږمې اونۍ څخه پورته د Embryo ځانگړتياوې:

- د جنين په شا او خوا کې د امنيوتیک پردې شتوالی.

- Yolk Sac بايد له امنيون څخه دباندي او قطر يې له 5mm څخه زيات نه وي.

- د سر (رأس) د تبارزې شتوالی

- د زړه او د هغه د ټکانونو شتوالی.

ښايي په گېډه کې د Umblical Cord د ارتکاز په برخه کې يوه کنله وليدل شي، چې د کولمو له فزيولوژيک چورې يا Physiologic Omphalocele له عبارت ده. په دې

صورت کې کولمې له کېډې څخه دباندي قرار لري او په نیمایي پېښو کې د 10 - 6 اونيو په موده کې لیدل کېږي.

Gestational Sac د اندازه کولو شرطونه:

په هغه صورت کې چې Gestational Sac گرد (مدور) او منظم وي، نو تر ټولو لوی او اوږد قطر یې باید اندازه شي.

او په هغه صورت کې چې Gestational Sac بیضوي یا Ovoid or Tear Drop Shape وي، نو باید هغه له درې خواوو (بعدونو) څخه اندازه شي یعنې (اوږدوالی + پلنوالی + پرېږوالی (ضخامت)) او د نوموړې جمعې لاس ته راغلی عدد پر 3 باندي وېشو.

کله ناکله بیا Gestational Sac د ځیني بهرنیو لاملو لکه Over Distended Urinary Bladder او Fibroid په وسیله تر فشار لاندې راځي او شکل یې تغیر کوي.

د بلارښت د درې لومړیو میاشتو اېنارملټی یا First Trimester Abnormality:

1- تهديدې سقط یا Threatened Abortion:

ښايي دا ډول اېورشنونه واضح او روښانه Sonographic Appearance و نه لري دا تشخیص هغه وخت اېنسودل کېږي، چې مور د 20 لومړیو اونيو په اوږدو کې Vaginal Bleeding ولري او د رحم Cervix په بشپړه توګه تړی وي، ښايي دا ډول حمل Term ته ورسېږي، خو د لومړیو اونيو خونړزي د مور په کېډه کې د ماشوم لپاره یو Rirsk شمېرل کېږي.

په دې ډول Abortion کې ښايي د التراساونډ ګڼ شمېر معایناتو ته اړتیا پیدا شي، هر کله چې د جنین د زړه د ټکانونو شمېر له 80 beats / minute څخه لږ وي، نو د جنین د مرګ د تهديد علامه بلل کېږي.

2- Incomplete Abortion:

هر کله چې Threatened Abortion پرمختګ وکړي او د حمل د محتویاتو یوه برخه له مهېلي خونړزي سره یوځای تخلیه او د پلاستتا او یا د جنین د غړیو یوه برخه په

Endometrial Canal کې باقي پاتې کېږي او بالاخره همدغه پاتې توکي د مهبلي خونړې د دوام لامل ګرځي.

د التیراسونډ له نظره د رحم Size له طبعي حالت څخه لوی او د انډومتریوم کانال په دننه کې یو نامنظم ساختمان چې له بېلا بېلو Echo ګانو څخه جوړ وي لیدل کېږي، دغه نامنظم ساختمان د حمل له پاتې برخو یعنی Retained Product of Conception څخه عبارت ده.

هر کله چې د رحم په دننه کې د دغو Echo ګانو اندازه له 5 mm څخه زیاته شي، نو باید د Incomplete Abortion له اړه فکر وشي.

د دغه حالت راپور ورکول ضرور او ناروغه باید د Dilatation and Curettage عملیې ته ولېږل شي.

:Complete Abortion -3

هر کله چې د سقط په پروسه کې د حمل محتوي په بشپړ ډول له رحم څخه ووځي د Complete Abortion په نوم یادېږي.

په دې حالت کې د التیراسونډ په وسیله د مور رحم له طبعي حالت څخه یوه اندازه لوی معلومېږي، خو د Endometrial Canal په داخل کې Gestational Sac او Fetal Pole نه لیدل کېږي.

له دې سره سره چې د انډومتریوم کانال خالي هم وي، خو بیا هم د یوې روښانه Echogenic کرښې په څېر لیدل کېږي چې له Decidual Reaction څخه استازیتوب کوي.

ښايي رحم له Abortion څخه وروسته تر دوو اونيو پورې له طبعي حالت څخه لوی ولیدل شي.

:Missed Abortion -4

هر کله چې جنین یا ماشوم د مور په ګېډه کې مړ او د Endometrial Canal په دننه کې پاتې شي د Missed Abortion په نامه یادېږي.

د Missed Abortion تر ټولو زياتې پېښې د بلارېښت له شپږمې نه تر څوارلسمې اونۍ پورې واقع کېږي.

د Ultrasound له نظره د رحم Size د Amenorrhea د مودې په پرتله کوچنی ښکارېږي، ښايي د Missed Abortion په لومړيو مرحلو کې امبريو د Gestational Sac په داخل کې پرته د زړه له ټکانونو څخه وليدل شي.

کله چې امبريو 4 mm او يا له هغه څخه لوی وي او په هغه کې د زړه ټکانونه وجود ونه لري، نو په Missed Abortion باندې دلالت کوي.

که چېرې د امبريو اندازه 3 mm وي او د زړه ټکانونه يې ونه ليدل شي، نو بايد ناروغه څو ورځې وروسته بيا Rescan شي.

د Missed Abortion په حالت کې Fetus غير نارمل معلومېږي.

که چېرې Missed Abortion د رحم په داخل کې د ډېرې مودې لپاره باقي پاتې شي، نو په دې صورت کې پلاستنا لويېږي او له Hydatidiform Mole سره ورته والی پيدا کوي، دغه بدلونونه د Hydropic Changed په نامه يادېږي.

-5 Intra Sac or Peri Sac Bleeding

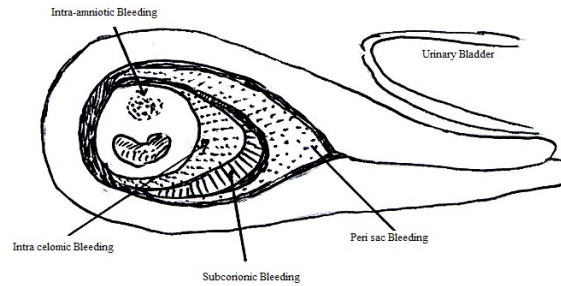
د Gestational Sac په داخل يا بهر کې خونېزې معموله ده او په يو له لاندې منظرو څخه ليدل کېږي:

1- د Amniotic Sac په داخل او د Fetus په شا او خوا کې د Echo کانو د يوې ټولګې په شان ليدل کېږي.

2- د Amniotic او Chorionic پردو په منځ کې د Low Level Echo په څېر ليدل کېږي.

3- له Chorionic Membran څخه لاندې د يوه نيمه هلالې ساختمان په شکل د Echo گانو د يوې ټولګې په شان ليدل کېږي.

4- د Gestational Sac او Decidual Reaction په منځ کې د يوه Hypochoic ساختمان په څېر ليدل کېږي.



دا ډول ناروغان بايد وڅارل شي. د دې ډول ناروغانو Management د هرې 2 - 1 اونيو په اوږدو کې له Sonographic Follow Up څخه عبارت ده، چې که چېرې د زړه منظم ټکانونه وليدل شي، نو د جنين له منځه تللو څخه د هغه د ژوندي پاتې کېدلو امکانات زيات دي.

دا حالت هم د Threatened Abortion يو شکل دی.

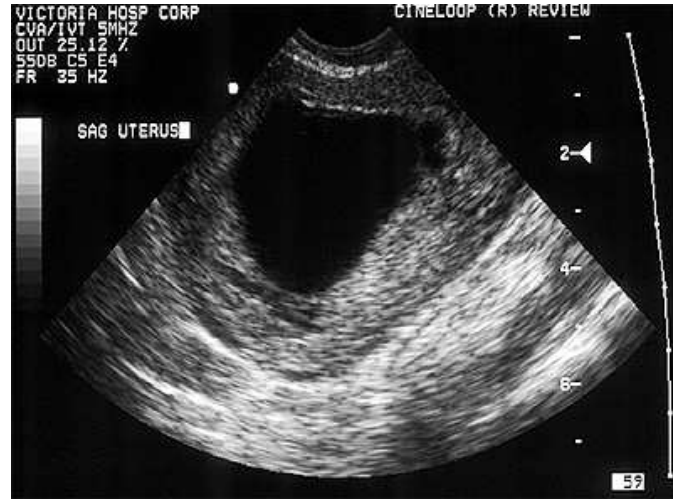:Blighted Ovum

دا حالت د An Embryonic Pregnancy په نوم هم يادېږي، دا په دې معنی چې Gestational Sac منځ ته راځي خو Embryo يې په منځ کې وجود نه لري. د کلينیک له نظره مور د ډېرې کمې مهېلي خونېږزی څخه شکايت کوي او د لابراتوار له نظره Pregnancy Test مثبت وي.

د التراساوند له نظره د رحم په داخل کې د Gestational Sac په څېر يو غير منظم ساختمان پرته له Embryo او Yolk Sac څخه ليدل کېږي.

هر کله چې د Gestational Sac اندازه 3 - 2.5 cm پورې وي او په منځ کې يې امبريو ونه ليدل شي بايد Blighted Ovum په نظر کې ونيول شي او که چېرې څنډې يې

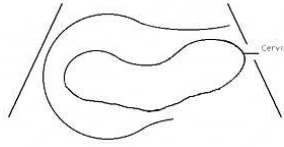
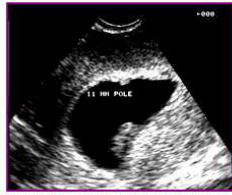منظمې، ناروغه خونړېزي ونه لري او يا Gestational Sac ډېر کوچنی وي، نو باید ناروغه 1-2 وروسته بیا د Rescan لپاره راوغوښتل شي. Blighted Ovum هم د Missed Abortion یو شکل ده.



هر کله چې د Gestational Sac اندازه 8 mm ته ورسېږي، نو باید د Endo Vaginal Probe په وسیله په هغه کې Yolk Sac ولیدل شي او کله چې 17 mm ته ورسېږي باید په هغه Embryo کې ولیدل شي.

:Inevitable Abortion or Abortion in Progress -7

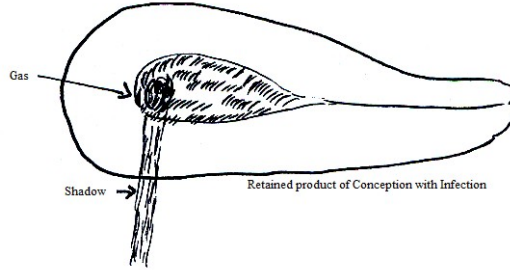
دا داسې یو حالت ده، چې د حمل محتوي د Abortion لور ته د پرمختګ په حال کې قرار لري د کلینیک له نظره ناروغه له مهبلې خونړېزي څخه سر ټکوي او د الټراساوند له نظره Cervix خلاص او متوسع لیدل کېږي، Gestational Sac د Cervix په برخه کې ښکارېږي، د کڅوړې شا او خوا د مایع په وسیله احاطه شوې او کڅوړه د رحم له دېوالونو څخه جلا کېږي.



Sagittal transvaginal view which shows an abortion in progress. Note how the gestational sac has descended into the lower uterine segment.

:Septic Abortion -8

هر کله چې له Abortion څخه وروسته د حمل باقي مانده محتوي د مکروبونو په وسیله منتن شي د Septic Abortion په نوم یادېږي او د التراساوند له نظره د رحم په داخل کې غیر منظم ساختمانونه چې د بېلا بېلو Echo گانو لرونکي دي لیدل کېږي، که چېرې د نوموړې پېښې عامل د گاز له تولیدوونکو ارگانیزمونو څخه وي، نو په دې صورت کې بیا د رحم په داخل کې د حمل له پاتې شونو څخه علاوه گازات هم له نامنظمو Shadow گانو سره یو ځای لیدل کېږي.



:Molar Pregnancy or Hydatidiform Mole -9

د پلاسنټا له Degeneration څخه عبارت ده، چې د رحم په داخل کې د یوې کتلې په څېر راښکاره کېږي. د کلینیک له نظره په ناروغه کې مهبلي خونړېزي، شدیدې کانګې Hyperemesis Gravidarum او لوړ فشار موجود وي او د التراساوند له نظره رحم لوی

او د يوې کتلې په وسيله، چې د بېلابېلو Echo کانو او Cystic Spaces لرونکې وي نيول کېږي.

ښايي د Mole د کتلې په دننه کې يو لوی Cystic ساختمان وليدل شي، چې اکثراً له Missed Abortion او Fibroid سره مغالطه کېږي، خو د Mole په صورت کې تل د HCG په اندازه کې د پام وړ لوړوالی ليدل کېږي.

ښايي په تخمدانونو کې لوی کيستونه وليدل شي، دغه کيستونه يعنې Thica Luteal Cyst د دې ښکارندوی دي، چې فولیکولونه د HCG په وسيله په ډېره زياته اندازه تنبه شوي دي.

Moler Pregnancy بايد له Degenerated Fibroid او Chorio Carcinoma څخه تشخيص تفریقي شي.

:Partial Mole -10

په دې صورت کې Pregnancy او Mole يو د بل په څنګ کې ليدل کېږي او لاندې دوه امکانه موجود دي:

- 1- کېدای شي Twins وي، چې يوه يې د Mole خوا ته پرمختګ کړی وي.
- 2- کېدای شي حمل يواځې يو وي او پلاستتا د کروموزومي اېنارمليټيو له کبله Degeneration کوي، چې په دې صورت کې ماشوم غير نارمل وي او تل د هغه په مړينې سره تمامېږي.

:Invasive Mole -11

کله نا کله Hydatidiform Mole له Curettage څخه وروسته بيا را گرځي او د رحم د عضلاتو په داخل کې ننوځي چې دې حالت ته Invasive Mole وايي.

دا ډول Mole يعني Residual Molar Tissues له Color Flow System څخه په کتنې اخیستلو سره High Vascular او روښانه ښکارېږي او ښایي له Color Flow Ultrasound څخه پرته هغه نسجونه له پام څخه وغورځېږي کوم چې د رحم په عضلاتو کې ننوتلي دي.

12- Ectopic Pregnancy یا له رحم څخه بهر حمل:

Ectopic Pregnancy روښانه او واضح مخینه (تاریخچه) لري، په داسې ډول چې ناروغه 6 – 10 اونۍ Amenorrhea لري او وروسته له هغه بیا له Vaginal Bleeding او شدیدو حوصلي دردونو څخه حکایه کوي.

هغه اعراض چې په Ectopic Pregnancy باندې دلالت کوي عبارت دي له:

1	Actue Pelvic Pain	د نوموړي له Rupture څخه مخکې یا وروسته
2	Vaginal Bleeding	د نوموړي له Rupture څخه مخکې یا وروسته
3	Amenorrhea	د حمل له مودې سره سم
4	Adnexal Mass	د نوموړي له Rupture څخه مخکې یا وروسته
5	Positive pregnancy Test	
6	Cervical Tenderness	په ټولیز ډول د هغه له Rupture څخه وروسته
7	A Sudden Decrease in Hematocrite	په ټولیز ډول د هغه له Rupture څخه وروسته
8	Shock	په ټولیز ډول د هغه له Rupture څخه وروسته

Ectopic Pregnancy له داسې يوه حالت څخه عبارت ده، چې حمل يا Pregnancy Sac په انډومتریوم کې نه بلکه په يوه بل غیر طبعي ځای کې ځای پر ځای او غرض کېږي .

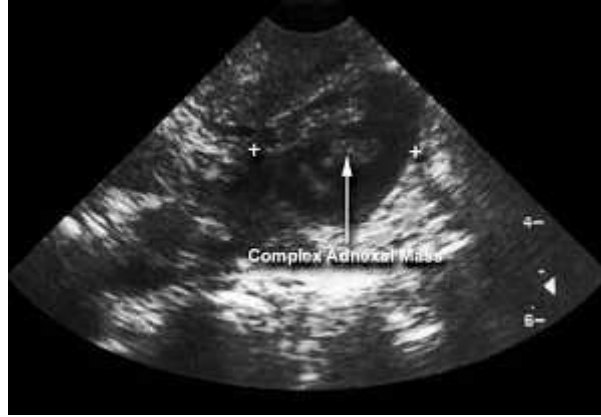د Ectopic Pregnancy ممکنه موقعیتونه په لاندې ډول دي:

- 1-Fallopian Tubes: 90 فیصده پېښې په کې لیدل کېږي .
- Coronal یا د تیوب دنننی خوله .
- Interstitial: دا د رحم له هغې برخې څخه عبارت ده، چې د رحم د عضلاتو په وسیله پوښل شوې ده .
- Isthmus: د تیوب هغه اوږده برخه ده چې په منځ کې قرار لري .
- Ampula: د تیوب هغه برخه ده، چې د گېډې په جوف کې خلاصه ده .
- 2 Fimbria
- 3 Ovaries
- 4 Abdominal Cavity
- 5 Cervix

د Ectopic Pregnancy سونوگرافیک منظره په لاندې ډول ده:

- 1- په Adnexa گانو کې د هغه Gestational Sac شتوالی، چې Yolk Sac او Embryo د زړه له ټکانونو سره یو ځای ولري .
- 2- له Gestational Sac څخه پرته د انډومتریوم په داخل کې د Decidual Reaction شتوالی او د Uterus لویېدل، چې په دې صورت کې انډومتریوم ډبل او د یوې کڅوړې په څېر لیدل کېږي او د Pseudo Gestational Sac of Ectopic Pregnancy په نامه یادېږي، دغه حالت د بلارېښت د هورمونونو په وړاندې د عکس العمل په پایله کې منع ته راځي .
- 3- په یو له Adnexa گانو کې د یوې Echo Filled Mass کتلې شتوالی .

4- په يوه له Adnexa گانو کې د يوې داسې Gestational Sac شتوالی چې Thick Ring ولري، خو Fetal Pole په کې موجود نه وي. هر کله چې نوموړی Lesion بڼه د بېلېدو وړ نه وي، نو بيا د Adnexal Ring اصطلاح کارېږي.



:Cul-De Sac Fluid -5

په دې صورت کې په Cul-De Sac کې يوه اندازه مایع ټولېږي، که چېرې په التصاقات زیات وي، نو ښایي په دې صورت کې بیا د پرېوتوان د جوف مایع Cul-De Sac ته داخله نشي، چې په دې صورت کې که چېرې حصلي موندنې وجود ونه لري، نو د کولمو په Loop او Sub Hepatic Space کې د مایع شتوالی وڅېړل شي. د مایع شتوالی د Ectopic Pregnancy په تمزق یا Rupture باندې دلالت کوي په ځانګړې توګه که چېرې د مایع په منځ کې Internal Echo گانې ولیدل شي دا حالت ډېر خطرناک ده او ناروغ باید ډېر ژر يوه مجهز او ځانګړي مرکز ته واستول شي.

:Empty Uterus with Positive Pregnancy Test -6

په هغه صورت کې چې pregnancy test مثبت وي او په حوصله کې څه شی ونه موندل شي، نو د Ectopic Pregnancy د شتوالي امکان موجود دی، خو له دې سره سره د حمل په ډېره لومړۍ مرحل کې چې Gestational Sac لا تشکیل نه وکړی او یا کله چې مور د مهبلي خونړېزي حکایه کوي نو باید Spontaneous Complete Abortion په پام کې ونیول شي.

The Second and Third Trimester or Fetal Period

په دغه مرحله کې ماشوم د مور په کېډه کې تر څېړنې لاندې نیول کېږي، چې په صورت کې ماشوم د ټولو هغو ساختمانونو لرونکی ده کوم چې یو انسان یې لري: په التراسونډ کې راس، دماغ، شمزی یا فقرات، سینه یا صدر، زړه، سږي، کېډه، د کېډې داخلي ساختمانونه، اوږده هډوکي او د حوصلې هډوکي له څېړنې لاندې نیول کېږي. علاوه په دې په دغه مرحله کې د یوه Pregnancy Case په څېړنه کې باید لاندې شیانو ته پام وکړل شي:

Number of Fetus -1

Fetal Position -2

Placental Position -3

4- د Bi Parital Diameter او Femur Length اندازه کول او له 16 اونۍ څخه وروسته د Abdominal Circumference او Head Circumference اندازه کول.

5- د Fetus د حرکتونو ارزښتي او څېړنه.

6- د زړه د حرکتونو ارزښتي یا د Rate او Rhythm تعینول.

Amniotic Fluid -7

:Fetal Presentation

ماشوم د مور په گېډه کې بېلا بېلا Presentations اختيارولای شي، چې د التراساوند په وسيله بايد په دقيقه توگه راپور ورکړل شي.

البته د حمل له دېرشمې اونۍ څخه مخکې ماشوم د مور په گېډه کې يو ځانگړی وضعیت نشي اختيارولای او تل د تغير په حالت کې وي، چې په دې صورت کې بايد د Variable Presentation راپور ورکړل شي.

د بلارېښت له دېرشمې اونۍ څخه وروسته ماشوم په يو له لاندې وضعيتونو څخه قرار نيسي:

1- Cephalic or Vertex Presentetion: په دې صورت کې د ماشوم سر په حوصله کې ليدل کېږي.

2- Breech Presentation: په دې صورت کې د ماشوم Buttock او پښې په حوصله او سر يې د Fundus په برخه کې قرار لري.

3- Shoulder Presentation: په دې صورت کې کتف يا د پارو هډوکي معتلنه عضو تشکيلوي او ماشوم د Transverse Lie په وضعيت کې قرار لري.

:Fetal Anatomy

:I سر يا Head

د ماشوم د سر د څېړنې لپاره بايد له هغه څخه بېلابېلې مقطع گانې واخيستل شي. نوموړې مقطع گانې بايد د Lateral Ventricle څخه پيل او په تدريجي توگه لاندې خواته متعددې مقطع گانې واخيستل شي.

د ماشوم د سر په يوه عرضاني مقطع کې لاندې ساختمانونه ليدل کېږي:

1- هډوکي يا Bony Calvirium:

د مانيټور پر مخ د يوې منظمې Echogenic کرښې په شکل، چې ټول هډوکي يې يو له بل سره نښتي وي، ليدل کېږي.

:Falx Cerebri -2

له هغې پردې څخه عبارت ده، چې د قحف په منځي برخه کې ليدل کېږي او د دماغ دوه نيمې کرې Hemi Spheri يو له بل سره جلا کوي.

:Cavum Septum Palicidum -3

د جوف په څېر يو ساختمان ده، چې د Thalamus په قدام کې قرار لري.

:Thalamus -4

د Cavum Septum Palicidum په خلفي برخه کې قرار لري.

:Lateral Ventricles -5

د Falx Cerebri په دواړو خواو کې له Thalamus څخه لږ څه د خلف خوا ته قرار لري.

:Cerebral Arteries -6

د دماغ شريانونه د جنبي بطيناتو په وحشي دېوالونو کې قرار لري، چې په Echogenic شکل سره معلومېږي او د بطيناتو وحشي دېوال جوړوي.

:Cisterna Magna -7

دا ساختمان په حقيقت کې يو متوسع رگ ده، چې په هغه کې دماغي-شوکي مایع قرار لري او نوموړی ساختمان د دوه مخيخونو د پيوستون په نقطه کې د منځني کرنيې په اوږدو ځای لري او تر دې څخه د خلف خوا ته Occipital Bone په Echogenic شکل سره بنکارېږي.

:Cerebral Hemi Spheri -8

د دماغ له دوه نيمو کرو څخه عبارت دي، چې د Falx Cerebri په وسيله سره جلا کېږي. که چېرې له Thalamus څخه لاندې يوه مقطع واخيستل شي، نو جنبي بطينات او منځني يا دريم بطين يو له بل سره په موازي ډول بنکارېږي او که چېرې له Thalamus څخه پورته يوه مقطع واخيستل شي، نو په دې صورت کې د حمل په لومړيو مرحلو کې د جنبي بطيناتو په منځ کې Plexus Choroidalis د کوچنيو Echogenic کتلو په څېر معلومېږي.

دغه ساختمانونه د ډېرو زياتو رگونو لرونکي او د Cerebral Spinal Fluid د توليدولو دنده پر غاړه لر

:Fetal Chest -II

د Fetus د زړه دواړو خواوو ته د ماشوم سږي قرار لري، چې په Echogenic شکل سره خيال ورکوي او د ځيگر له پارانشيم سره ډېر لږ توپير لري. حجاب حاجز د يوې Hypochoic کرنيې په څېر، چې د ځيگر او سږو تر منځ Interface جوړوي ليدل کېږي. د ماشوم پښتۍ له Shadowing سره يوځای په Echogenic شکل ښکارېږي. تقريباً د بلارښت په 24 اونۍ کې د ماشوم تنفس د حجاب حاجز له حرکاتو سره ليدل کېږي.

:Fetal Heart -III

په هغه عرضاني مقطع کې چې د ماشوم د سينې له برخې څخه اخيستل کېږي، د ماشوم زړه د سينې يا صدر 1/3 برخه نيسي او د سينې کين لوري کې ځای لري. په معمول ډول د زړه څلورواړه جوفونه د Four Chamber View په مقطع کې د ليدلو وړ دي. دغه راز د زړه Rate او Rhythm د اليراسونډ په Motion Modulation کې تر څېړنې لاندې ونيول شي.

:Fetal Abdomen -IV

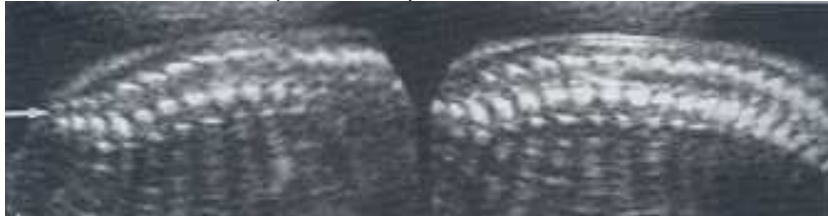
په هغه عرضاني مقطع کې چې د گېډې له علوي برخې څخه اخيستل شوې وي بايد Aorta, Left Portal Vein, Adrenal Gland, Umbilical Vein, Spleen, Gall Bladder, Liver, Stomach او Spine وليدل شي.

او په هغه عرضاني مقطع کې چې د کېډې له سفلي برخې څخه اخیستل شوې وي باید Urinary Bladder او Kidney وليدل شي .
 وړې کولمې په عمومي توګه Echogenic، خو لويې کولمې د Meconium د موجودیت له کبله Hypoechoic يا Echogenic معلومېږي .
 د ماشوم د ځيګر منظره د لويانو د ځيګر له منظرې سره يوشان وي او په مقابل لوري کې يې طحال قرار لري .
 د پانکراس ليدل او له ځيګر څخه يې بېلول او تفريقول بنايي يو ستونزمن کار وي .

:Spine -V

له شمزۍ يا ستون فقرات څخه بايد Longitudinal، Transverse او Coronal مقطع ګانې واخیستل شي . فقري په Echogenic شکل ليدل کېږي، چې په نارمل حالت کې فقري په منظمه توګه يو له بل څخه په مساوي فاصلو کې قرار لري او بايد د هغه پوستکي پيوستوالی او تمادي په دقيقه توګه وليدل شي، کوم چې په فقراتو برسېره قرار لري .

د معاینې پر مهال بايد په ترتيب سره د غاړې فقري Cervical، صدري Thoracic، قطني يا Lumbar، عجزی عصبي يا Sacro Coccigeal تر څېړنې لاندې ونيول شي .
 عجزی يا Sacral فقري په نارمل ډول يوه انحنی لري او په دغه سيمه کې فقري په طبعي توګه يو له بل سره نږدې کېږي او تر ټولو زیاتې انومالي ګانې په همدغه ناحیه ليدل کېږي .



له شمزی یا ستون فقرات څخه علاوه، د علوي او سلفي اندامونو اوږده هډوکي په Ultrasound کې په Echogenic شکل لیدل کېږي او خلفي سیوری هم ورکوي.

:Amniotic Fluid -VI

له هغې مایع څخه عبارت ده، چې د Amniotic Sac په منځ کې قرار لري او ماشوم احاطه کوي.

د دې مایع یو له ډېرو مهمو دندو څخه دا ده، چې ماشوم له بهرنیو Trauma کانو څخه ژغوري.

د Amniotic مایع مقدار د حمل له عمر سره سم تغیر مومي، نو له همدې کبله د نوموړې مایع د اندازه کولو لپاره کومه ځانګړې اندازه ګیري وجود نه لري.

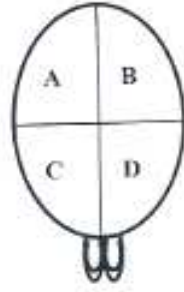
د نوموړې مایع د نارمل او یا غیر نارمل مقدار معلومولو لپاره، د رحم جوف په څلورو کوارټانونو باندې وېشو په هر Quadrant کې تر ټولو زیاته مایع تثبیتوو او بیا د هر Quadrant تر ټولو غوچ (عمیق) قطر اندازه کوو.

که چېرې په هر Quadrant کې د مایع غوچوالی (عمق) 2cm یا زیات ولیدل شي، نو دا د حمل په هر سن کې نارمل منل کېږي او که چېرې نوموړي غوچوالی له 2 cm څخه لږ او یا له 8 cm څخه زیات شي، نو بیا پتالوژیک بلل کېږي.

Amniotic Fluid Index (AFI)

$$A + B + C = AFI$$

$$AFI = 10 - 24 \text{ cm (after 30 weeks of gestation)}$$



Amniotic Fluid Index (AFI)

Amniotic مايع په التراسوندا کې لاندې ځانګړتياوې لري:

- 1- Echo free يا An Echoic وي
- 2- په منځ کې يې Internal Echo نه ليدل کېږي .
- 3- د نوموړې مايع تر ټول زيات مقدار په دويم Trimester کې تر 32 اونۍ پورې وي، تر دې وروسته بيا د ولادت تر مهاله په تدريجي توګه کمېږي .

:Oligohydroaminose

کله چې Amniotic مايع له نارمل حالت څخه لږ وي د Oligohydroaminose په نامه يادېږي او معمول لاملونه يې په لاندې ډول دي:

Common Causes of Oligohydroaminose:

I- Pregnancy Related:

- 1- Premature Rupture of Membran
- 2- Post Date Pregnancy

II- Fetal Causes:

- 1- Conginital Anomalies (Genito – Urinary)
- 2- Chromosomal Abnormalities
- 3- Fetal Dims
- 4- IUGR

III- Maternal Causes:

- 1- Placental Insufficiency (Primary or Secondary)
- 2- Placental Abruption

IV- Pharmaceutical Cause:

- 1- Prostaglandin Synthetase Inhibitors
- 2- ACE Inhibitors

V- Idiopathic

Oligohydroaminose په لاندې حالتونو کې ليدل کېږي:

1- Premature Rupture of Membran

2- په هغه Pre – Eclmipsia کې چې د Intra Uterine Growth Retardation له کبله منځ ته راغلې وي.

3- Renal Agenesis

4- Intra Uterine Fetal Death

په لنډه توګه بايد ووايم، هر هغه حالت چې د ماشوم د ادرار د نه کېدو لامل شي Oligohydroaminose رامنځ ته کوي.

:Poly Hydroaminios

کله چې Amniotic مايع له خپل نارمل حالت څخه زياته شي د Poly Hydroaminios په نامه يادېږي او ټول هغه فکتورونه چې د Poly Hydroaminios په رامنځ ته کولو کې رول لوبوي په لاندې ډول دي:

Common Causes of Poly Hydroaminios:

I- Pregnancy Related:

- 1- Infection: Cytomegalovirus, Toxoplasmosis and other

2- Twin – Twin Transfusion: Large Twin with Poly Hydroaminios and small Twin with Olig Hydroaminose.

II- Fetal Anomalies:

- 1- Central Nervous System Disease
- 2- Gastro Intestinal Tract Disease
- 3- Facial and Nick Disorders
- 4- Fetal Masses
- 5- Cerebro Vascular Anomalies
- 6- Hydrops
- 7- Skeletal Anomalies
- 8- Unilateral Renal Anomalies

III- Maternal Conditions:

- 1- Diabetes Mellitus: Primary or Gestational 15 – 23 % of All Cases.
- 2- Rh Incompatibility: Less than 1 % of all cases.

IV- Idiopathic:

- 1- 60 – 70 % of all cases associated with large fetus (usually mild or moderate)

Poly Hydroaminios په لاند حالتونو کې ليدل کېږي:

Idiopathic -1

2- په هغه صورت کې چې مور په Diabets Mellitus اخته وي .

3- په هغو جنيني ناروغيو کې، چې د Fetus د بلعې يا خوړلو زور او قوت کم کړي لکه:

a- Anencephaly

b- Hydrocephaly

c- Hydronencephaly

-4 د Gastro Intestinal Obstruction یا د هضمي لارې د بندښت په صورت کې لکه:

a- Esophageal Atresia

b- Duodenal Atresia

د Duodenal Atresia په صورت کې د گېډې په علوي برخه کې له مایع څخه ډک دوه گرد او مدور ساختمانونه لیدل کېږي، چې له ارتې یا متوسع معدې او Duodenum څخه عبارت دي.

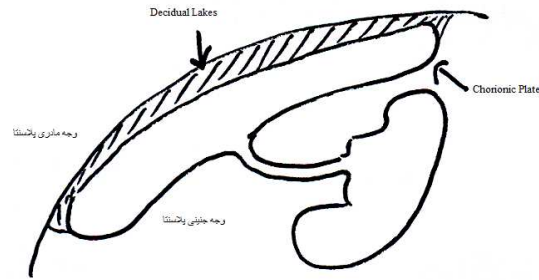
-5 Multiple Gestation یا څو گونې حاملگی

-6 Mal rotation of Bowel

:Placenta -VII

پلاستتا یو غونښین غړی ده، چې په Echogenic او Homogenous شکل لیدل کېږي دېوالونه ښه د تفریق او بېلېدو وړ دي، چې د Chorionic Plate په وسیله احاطه شوي دي.

ښایي په درېم Trimester کې یې دېوالونه غیر منظم او Texture یې تغیر ومومي. هغه برخه چې هلته پلاستتا د انډومتریوم له دېوال سره ارتکاز کوي د Venous Lakes or Decidual Lakes د موجودیت له کبله په Echo Free شکل معلومېږي.

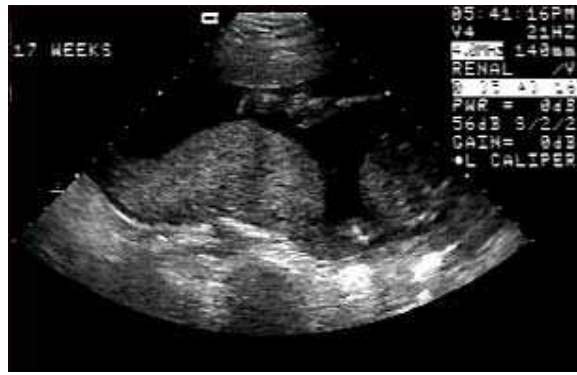

د پلاسنټا پر پروالی (ضخامت) 2 – 4 cm او اوږدوالی یې 10 – 20 cm او وزن یې 400 – 600 gram – یعنی د نوي زېږېدلي ماشوم د وزن 1/6 دی.

:Braxton Hicks Contraction

له هغه حالت څخه عبارت ده، چې د رحم د عضلاتو د کش کېدلو او تقلص په ترڅ کې منع ته راځي او پلاسنټا یا د رحم دېوال په لنډمهالې توګه د Fetus لور ته راکاږي. د کلینیک له نظره د مور په ګېډه کې یو Cramp یا یو لنډمهالی درد پیدا کېږي او د الټراساوند له نظره لاندې ځانګړتیاوې لري:

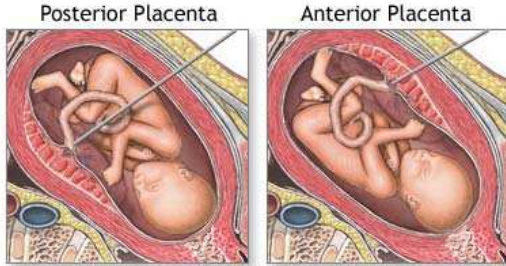
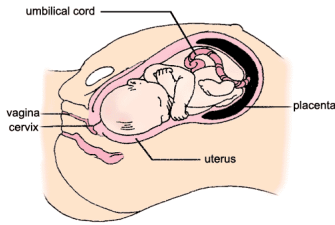
- 1- د Amniotic مایع په داخل کې د داسې یوې کتلې په څېر لیدل کېږي، چې د Fetus خواته متوجه وي.
- 2- Braxton Hicks Contraction د لنډ مهال لپاره رامنځ ته کېږي، چې 1 – 2 ساعته وروسته په خپله له منځه ځي.



د پلاستنا نارمل موقعتونه:

په نارمل حالت کې پلاستنا د Fundus په برخه کې د رحم له قدامي يا خلفي دپوال سره ارتکاز کوي.

Fundal placenata



د پلاسنټا Pathology:

په نارمل حالت کې پلاسنټا د Fundus په برخه کې د رحم له قدامي يا خلفي دېوال سره ارتکاز کوي، چې د رحم د عنق له داخلي فوجې يا سوري Internal Oss څخه لرې قرار لري.

:Placenta Previa

له هغه حالت څخه عبارت ده، چې پلاسنټا د رحم په سفلي Segment کې ارتکاز وکړي او د عنق له داخلي فوجې يا Internal Cervix Oss سره نښتی وي.

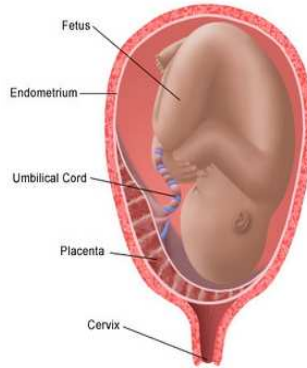
Placenta Previa نظر په دې، چې Internal Oss ته په کومه اندازه نږدې او يا دا چې هغه يې په کومه اندازه پوښلې په لاندې څلورو Grades باندې وېشل کېږي:

-1 Low Lying Placenta (Grad I)

چې د پلاسنټا د ارتکاز ټکي Internal Cervix Oss ته نږدې قرار ولري، خو ورته رسېدلی نه وي دې حالت ته Placenta Previa نه ويل کېږي.

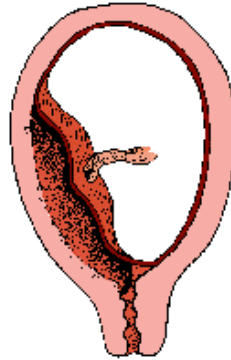
-2 Partial Placenta Previa (Grad II):

په دې صورت کې پلاسنټا تر Internal Cervix Oss پورې رسېږي، خو ورڅخه تېرېږي نه او نه يې پوښي.



:Marginal Placenta Previa (Grad III) -3

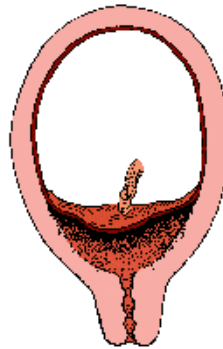
په دې صورت کې پلاستنا يواځې او يواځې د Internal Cervix Oss دواړو څنډو (کنارونو) ته رسېږي.



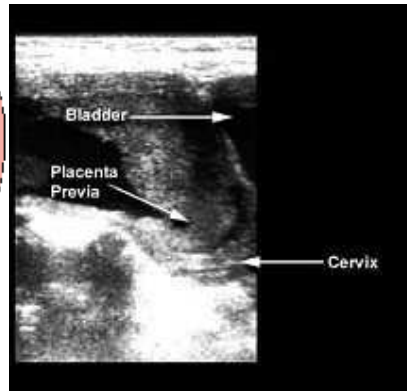
Marginal

:Complete or Total Placenta Previa (Grad IV) -4

له هغه حالت څخه عبارت ده، چې پلاستنا د رحم د عنق داخلي فوچه په بشپړه توګه پوښي او بندوي يې.



Complete



د يادولو وړ ده چې د رحم د جوف په داخل کې د پلاستنا انکشاف د ساعت له عقربې سره مخالف ده يعنې که چېرې پلاستنا په قدام کې قرار ولري، نو په تدريجي توگه د حمل لور ته حرکت کوي، خو خلفي پلاستنا Fundus د عمر په زياتېدلو سره نوموړی پلاستنا د رحم د عنق په لور حرکت او انکشاف کوي، نو له همدې کبله که چېرې د بلارېښت په وي، نو د حمل د مودې تر آخره په Low Lying لومړيو کې پلاستنا د رحم په قدام کې چانس کمېږي. Placenta Previa تدريجي ډول پورته خواته حرکت کوي او په هغه کې د او که چېرې پلاستنا د رحم په خلفي برخه کې Low Lying وي، نو د حمل د مودې تر آخره په تدريجي ډول د Cervix خواته حرکت کوي، چې په دې صورت کې د Placenta Previa چانس زيات دى.



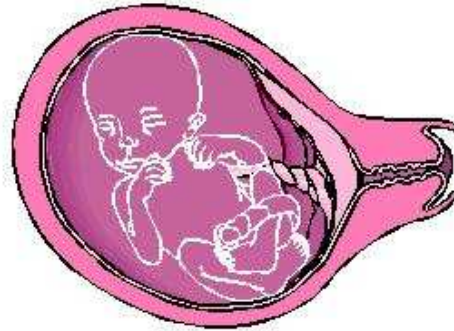نښتې يا التصاقي پلاستنا:

په فزيولوژيک ډول پلاستنا د خپلو Proteolytic انزایمونو په وسیله د انډومتريوم په 2/3 لومړيو برخو کې ننوځي يعنې غرس کېږي او د رحم د دېوال Anti Proteolytic انزایمونه يې په لاندنيو طبقو کې له ننوتلو او نفوذ څخه مخنيوی کوي. که چېرې پورتنۍ عملیه نیمگړې يا دا چې پلاستنا په مخکنۍ عملیاتي ندبه باندې ارتکاز وکړي، نو په دې صورت

کې بيا پلاستنا د رحم لاندنيو طبقو ته ننوځي او د عمق په پام کې نيولو سره په لاندې نومونو يادېږي:

:Placenta Accreta

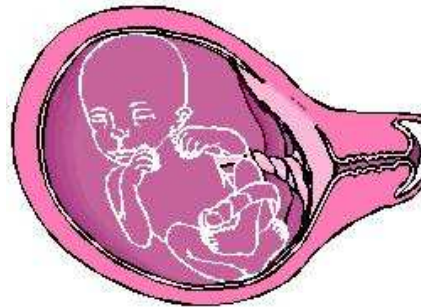چې د اندومتريوم ټولې طبقې يې نيولې وي.



Accreta

:Placenta Increta

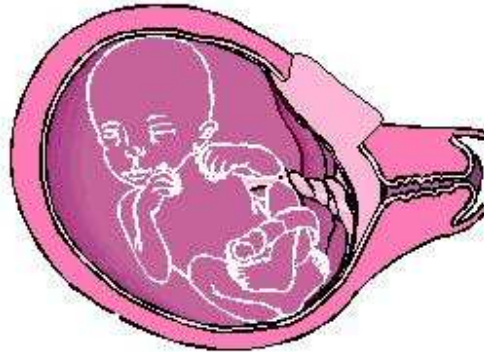په دې صورت کې پلاستنا له اندومتريوم څخه تېرېږي او د Myometrium طبقې ته ننوځي.



Increta

:Placenta Percreta

په دې صورت کې پلاسنټا د رحم عضلي طبقه هم نیسي .
 د التیراسونډ له نظره د رحم د دېوال په طبقاتو کې د پلاسنټا د یوې برخې نفوذ لیدل کېږي ،
 چې په نوموړې برخه کې بیا Myometer نه لیدل کېږي .
 دغه راز په دغه برخه کې رگونه په روښانه او برجسته شکل لیدل کېږي او هغه د رگونو
 جهیلونه یا Decidual Lakes چې په نارمل حالت کې د پلاسنټا د ارتکاز په برخه کې
 لیدل کېږي، دلته نه لیدل کېږي .



Percreta

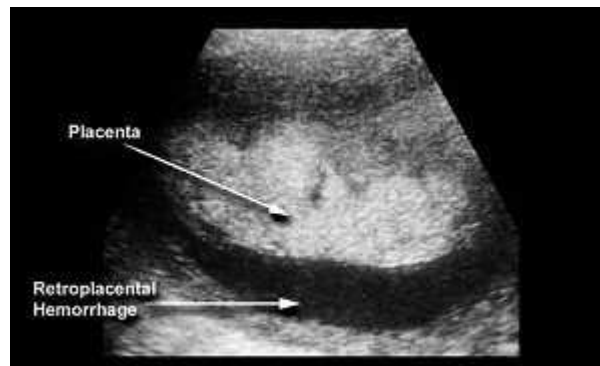په هغه صورت کې چې پلاسنټا په خپل نارمل موقیعت یعنی د اندومتریوم په 2/3 لومړیو برخو کې ارتکاز کړی وي، نو د ولادت په دریمه صفحه کې د ماشوم له زېږېدلو وروسته له رحم څخه جلا او بهر ته وځي، خو د پلاسنټا په Acreta, Increta او Precreta شکلونو کې په نارمل ډول له رحم څخه نشي جلا کېدای، چې په دې صورت ناروغه شدیدې خونریزي لري او یواځنی درملنه یې Hysterectomy ده .

:Placenta Abruption

د پلاسنټا په هره برخه کې د خونړېزې را منځ ته کېدل او له وخت څخه مخکې د رحم له دېوال څخه د نوموړې جلا کېدل د Placenta Abruption په نوم یادېږي .
د التراسونډ له نظره Placenta Abruption د خونړېزې د موقیعت پر بنسټ په لاندې ډولونو ویشل کېږي:

:Retro Placental Bleeding - 1

په دې صورت کې خونړېزې د پلاسنټا او Myometrium تر منځ واقع کېږي او پلاسنټا د خپل ارتکاز له ځای څخه جلا کوي، چې د دې ډول انډار یې خراب دي.



:Pre Placental Bleeding or Sub Chorionic Bleeding-2

په دې صورت کې خونړېزې له Chorionic Plate څخه لاندې واقع کېږي، چې دا ډول یې پر Cord باندې د فشار له امله خطرناک دی .

: Sub Chorionic or Sub Amniotic or Marginal Placental Bleeding -3

په دې صورت کې خونړېزې د پلاسنټا په یو له څنډو یا کنارونو کې واقع کېږي او Chorionic Membran له پلاسنټا څخه جلا کوي .

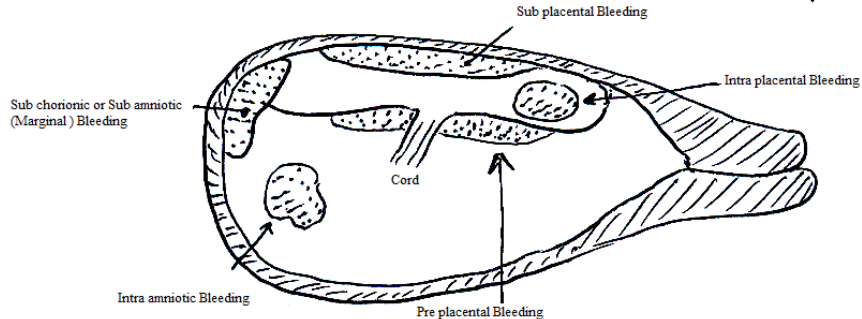
:Intra Placental Bleeding -4

د پلاستتا په داخل کې يوه Echopenic او يا هم Echogenic ساحه په خونړيزی يا Infarction باندې دلالت کوي.

بنايي Infract ساحه په لومړي سر کې Echopenic وليدل شي، خو وروسته بيا په نوموړې سيمه کې د تکلساتو د رامنځته کېدو له کبله Echogenic معلومېږي.

:Intra Amniotic Bleeding

په دې صورت کې خونړيزي د Amniotic Sac په منځ کې واقع کېږي او عموماً د مايع په منځ کې په Echogenic شکل ښکارېږي.



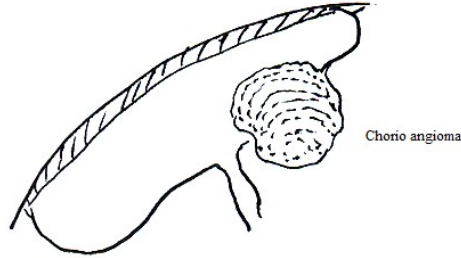
د پلاستتا تومورونه:

:Chorioangioma

د پلاستتا يو سلیم تومور ده، چې د پلاستتا له Amniotic مخ څخه سرچينه اخلي او له رگونو څخه فوق العاده غني او زيات مقدار وينه په کې تراکم کوي.

دا ډول تومورونه عمومي لري، خو تل مهم نه شمېرل کېږي يواځې په ډېرو کمو پېښو کې د پلاستتا يو زيات مقدار وينه په هغه کې ټولېږي او تجمع په کې کوي، چې په ترڅ کې يې ماشوم Anemic او د Anemia له کبله په Congestive Heart Failure اخته کېږي او د Hydrops نښې او علامې په کې ښکاره کېږي.

هر كله چې Chorioangioma له 5 - 6 cm په اندازه وموندل شي، نو د جدي څارنې اړتيا يې ليدل کېږي. د پلاستتا نور تومورونه لکه Hemangioma او Teratoma معمول دي او د پلاستتا له نارملو نسجونو څخه په آساني سره بېلېږي.



:Placental Mole

د پلاستتا دغه پتالوژي د لومړي Trimester په څېړنه کې په بشپړه توګه شرح شوه. دلته يې يواځې او يواځې له Fibroid او Chorio Carcinoma سره د بېلوونکي تشخيص په اړه خبرې کوو:

د دې لپاره چې پورتنۍ درې پتالوژۍ د التراساونډ له نظره تقريباً يو له بل سره ورته منظرې لري، نو بېلوونکي تشخيص يې د لاندې ټکو په وسيله صورت نيسي:

1- د ناروغۍ مخينه يا تاريخچه:

Chorio Carcinoma عموماً په لوړو عمرونو کې (Menopause او له هغه وروسته) کې ليدل کېږي، خو Molar Pregnancy بيا په Productive عمر کې ليدل کېږي.

2- په Fibroid او Chorio Carcinoma کې د Amenorrhea مخينه وجود نه لري، خو په Molar Pregnancy کې ناروغه له 3 - 4 مياشتو پورې د امينورې حکايعه کوي.

3- په Molar pregnancy کې خونړيزي د انګورو د پوتکي په شان د ويزيکولونو له Passage سره ملګري وي، خو په دا نورو دواړو ناروغيو کې د ويزيکولونو Passage نه وي موجود.

- 4- د وینې په معاینه کې Beta Human Chorionic Gonadotropic په Fibroid کې هېڅ نه وي موجود، په Molar pregnancy کې په لږه اندازه، خو په Chorio Carcinoma کې په ډېره زیاته اندازه موجود وي.
- 5- د Doppler Ultrasound په وسیله په Fibroid کې شریان او ورید نه لیدل کېږي یعنې Signal نه ورکوي، په Molar Pregnancy کې په یوه لوړ Tone سره Signal ورکوي (High Velocity Signal) او په Chorio Carcinoma کې په فوق العاده لوړ Tone سره Signal ورکوي (Very High Velocity Signal).

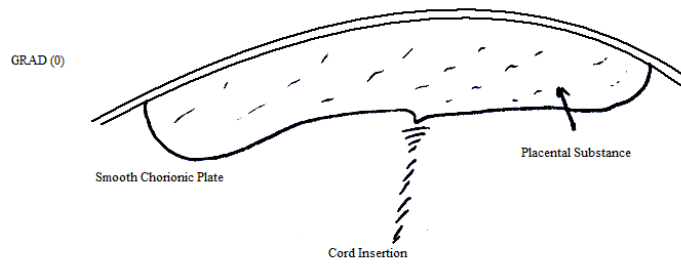
:Placental Maturity Changes

پلاستتا چې د دویم Trimester له پیل څخه د بلارینت د مودې تر پایه پورې د ماشوم د تغذیې دنده پر غاړه لري، د حمل د عمر له پرمختګ سره سم په نوموړي کې د پوخوالي نښې په تدریجي ډول منځ ته راځي، خو کله نا کله مخکې له دې چې ماشوم Term ته ورسېږي په پلاستتا کې د پوخوالي علایم لیدل کېږي، چې دغه حالت د پلاستتا د عدم کفایې ښودونکی او د ماشوم لپاره یو Risk بلل کېږي.

په پلاستتا کې د التراساونډ له نظره د پوخوالي یا Maturity نښې په لاندې درجو وېشل کېږي:

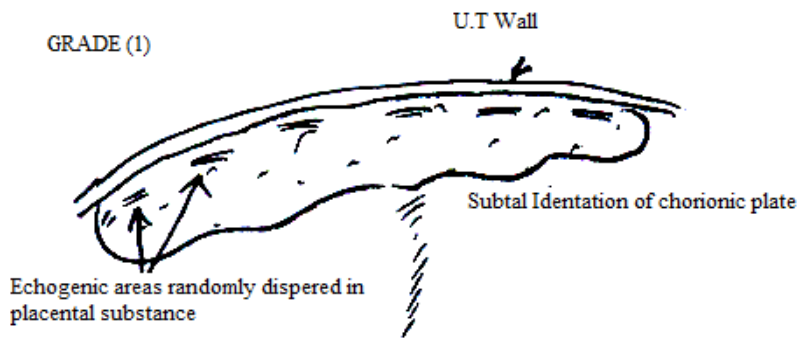
:Grade Zero or 0

دا د پلاستتا یو نارمل حالت ده Chorionic Plate ښوی، د پلاستتا نسج Homogenous او Clacification په کې نه لیدل کېږي او د بلارینت تر 31 اونۍ پورې پلاستتا په همدې درجه کې قرار لري.



:Grade I Placenta Maturity Changes

په دې صورت کې Chorionic Plate یوه اندازه نامنظم او Basal Calcificatio په کې لیدل کېږي او د بلارینت په 32 - 31 اونيو کې نوموړې درجه نارمله بلل کېږي.

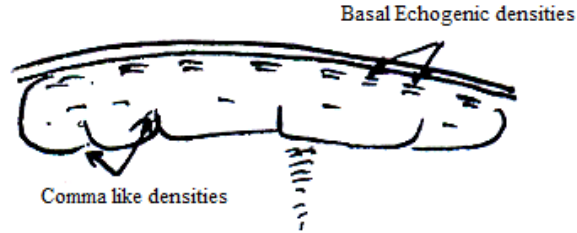


:Grade II Placenta Maturity Changes

په دې صورت کې Chorionic Plate ډېر زیات نامنظم کېږي او له Basal Calcification څخه علاوه د پلاستتا په داخل کې هم تکلسي ټکي په Echogenic شکل سره معلومېږي.

دغه درجه د بلارینت په 34 - 32 اونيو کې په نارمل ډول لیدل کېږي.

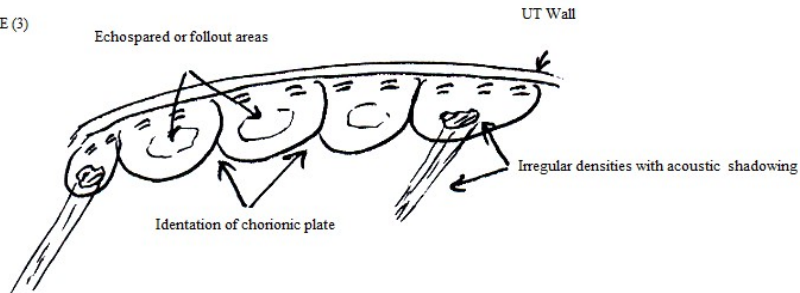
GRADE (2)



:Grade III Placenta Maturity Changes

د پوخوالي په دې درجه کې Chorionic Plate په نامنظم او موجي شکل لیدل کېږي، د پلاستتا په داخل کې Calcification تر دې اندازې زیاتېږي چې ټول پلاستتا په لوبولونو باندې وپشي او له کثیفو یا Echogenic خیالونو څخه علاوه چې Shadowing هم ورکوي یو شمېر Hypochoic خیالونه هم د پلاستتا په دننه کې لیدل کېږي. دغه حالت د بلارینت له 34 اونۍ څخه وروسته په نارمله توګه لیدل کېږي.

GRADE (3)



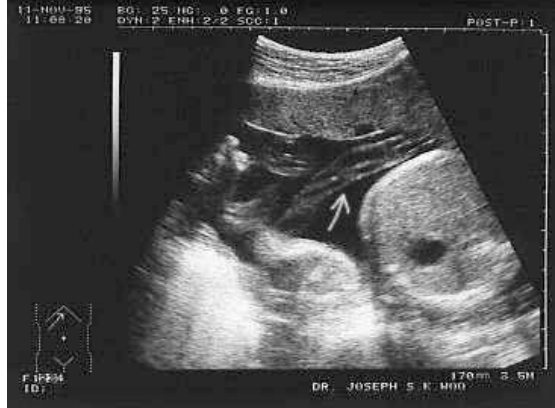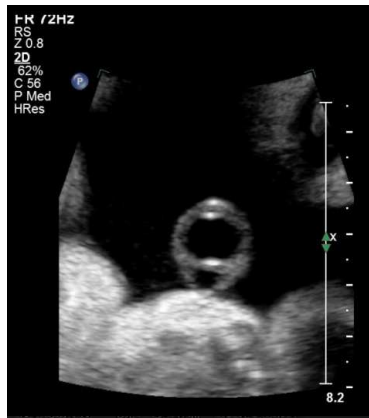د التيراساوند څېړنې د دې ښوونکې دي، چې يو نارمل حمل چې په Term سره زوکړه يا ولادت کوي په % 40 پېښو کې Grade I Placenta Maturity Changes، په % 45 پېښو کې Grade II او په % 15 پېښو کې Grade III ته رسېږي.

:Placentomegaly

کله چې د بلارښت پر مهال د ښځې گېډه د Amenorrhea د مودې په پرتله لوی وموندل شي، نو په دې صورت کې بايد پلاستتا د حجم او Size له نظره وڅېړل شي. پلاستتا اکثراً د Rh Icompatibility، Placenta Tumor، Fetal Cardiac Problems، او د مور د Diabetes په صورت کې له نارمل حالت څخه لوی ليدل کېږي. دغه راز نوموړی حالت په يو لړ انتاني ناروغيو کې لکه Toxoplasmosis، Fift، Desease or Parvo Virus او Cytomegalic Inclusion Diseases کې هم منع ته راتلای شي.

:Umblical Cord

حبل سروی د يوه Echogenic زنجير په څېر خيال ورکوي او په نارمل صورت کې د نوموړي په عرضاني مقطع کې درې دانې رگونه ليد کېږي، چې دوه کوچني يې شريانونه او يو لوی يې وريد دی.



Two vessel umbilical cord

تقریباً په 2 % پېښو کې جېل سروري یواځې او یواځې د یوه شریبان او یوه وریډ لرونکی وي، چې په دې صورت کې یو شریبان نه تشکیلېږي او په دې حالت کې د ماشوم د Abnormality چانس ډېر زیاتېږي.

د جېل سروري د اوږدوالي اندازه د رحم په داخل کې د ساحې په پراخوالي یا وسعت پورې اړه لري د بېلګې په توګه د Oligohydroaminose په حالت کې چې د ماشوم د حرکتو ساحه کمه وي د جېل سروري اوږدوالی لږ، خو د Polyhydroaminose په صورت کې یې اوږدوالی زیات وي.

اوږدوالی یې د 22 او 130 سانتي مترو په منځ کې توپیر کوي، خو په منځني ډول 59 cm اوږدوالی لري.

:Different Parameters for Evaluating Gestational Age

د بلارینت د مودې په بېلا بېلو مرحلو کې یو لړ پارامترونه وجود لري، چې د هغوی له مخې د حمل عمر تعیینېږي.

په Pre Embryonic مرحله کې د Gestational Sac او په Embryonic مرحله کې د Crown Rump Length د اندازه کولو له مخې د حمل سن یا عمر تعیینېږي. په دویم او درېم Trimester کې د لاندې پارامترونو له کچلو یا اندازه کولو څخه ګټه اخیستل کېږي:

الف- د Bi Parietal Diameter تعینول:

د Bi Parietal Diameter کچل په داسې شکل ترسره کېږي، چې د ماشوم د سر یا راس عرضاني مقطع اخیستل کېږي او بیا د ماشوم د سر د هغې برخې له بهرنۍ څنډې څخه چې Probe ته نږدې قرار لري د مقابل لوري تر Inner Edge پورې اندازه اخیستل کېږي.

نوموړي کچل یا اندازه کېږي هغه مهال سم بلل کېږي، چې سر بیضوي شکل ولري او په هر هغه مقطع کې چې دغه قطر اندازه کېږي Falx Cerebri، Cavum Septum Palacidum او Thalamus ولیدل شي یا په بل عبارت د نوموړي قطر د سموالي شرایط په لاندې ډول دي.

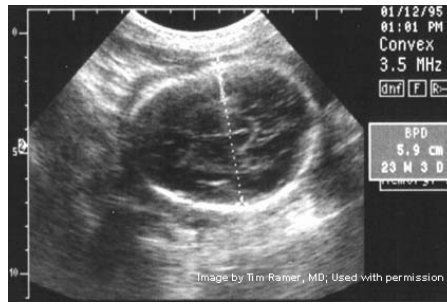
1- سر باید Ovid یا بیضوي شکل ولري.

2- په مقطع کې باید Falx Cerebri په متقطع یا Broken ډول ولیدل شي.

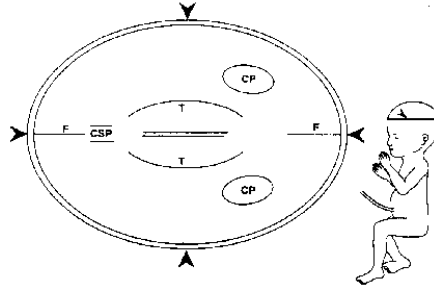
3- Thalamus باید په Diamond Shape شکل وي او په درېم بطین یې په منځ کې ولیدل شي.

4- دغه راز په مقطع کې باید Cavum Septum Palacidum هم ولیدل شي.

5- قطر باید د Thalamus له منځنۍ برخې څخه تېر شي.



Fetal Head Measurements (BPD, HC)

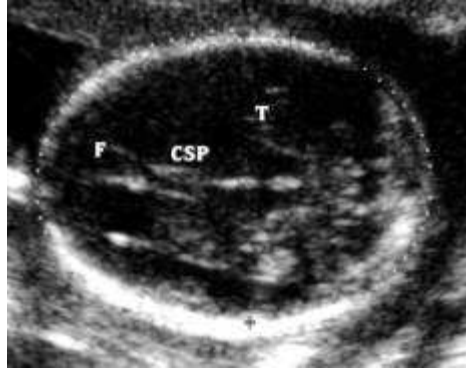

د Bi Parietal Diameter له مخې د حمل د عمر تعینول د 24 - 20 اونيو په منځ کې ډېر زیات دقیق او تقریبي اشتباه یې +7 او -5 ورځو په شا او خوا کې ده. په درېم Trimester کې یې دقت کمېږي او تقریباً د ± 3 اونيو په شا او خوا کې اشتباه منځ ته راتلای شي.

:Occipitofrontal Diameter

کله نا کله یواځې Bi Parietal Diameter د حمل د سن د تعینولو لپاره مرسته نشي کولای د بېلګې په توګه په هغه صورت کې د رآس شکل نامنظم، Circular یا Oblonged وي، نو د Bi Parietal Diameter له تعینولو څخه علاوه Occipitofrontal Diameter هم باید تعین شي.

Occipitofrontal Diameter د لاندې شکل له مخې د Frontal هډوکي له منځنۍ برخې څخه د Occipital هډوکي تر منځنۍ برخې پورې اندازه کېږي:



سر يا رآس د شکل له مخې په درې ډوله ده:

:Circular -1

چې گرد يا حلقوي شکل لري لکه د مغلو، هزاره او داسې نورو نژادونو.

:Ovoid -2

په دې صورت کې سر بيضوي شکل لري او د نړۍ ډېر وگړي دا ډول سر ونه لري.

:Oblonged -3

په دې صورت کې د سر قدامي خلفي ډېر زيات اوږد او سر د ختکي په څېر بنسټ لري. د دې لپاره چې وپوهېږو چې سر د کوم شکل لرونکی ده، نو بايد د لاندي فورمول په وسيله Cephalic Index و آزمویل شي:

$$CI = \frac{\text{Short Axis BPD}}{\text{Long Axis BPD}} \times 100 = 78.3$$

Long Axis BPD

- که چېرې $CI = 74 - 83$ پورې وموندل شي، نو سر د بيضوي شکل لرونکی ده.
- په دې صورت کې يواځې د Bi Parietal Diameter له مخې د حمل سن تعينېږي.
- که چېرې $CI > 85$ وي، نو په دې صورت کې سر د گرد يا مدور شکل لرونکی ده.

- که چېرې $CI < 73$ وي، نو په دې صورت کې سر Oblongated یاو اوږد دی. په دوه وروستیو حالتونو کې چې سر بیضوي شکل نه لري، د BPD او OFD قېمتونه د Corrected BPD په فورمول کې وضع کوو:

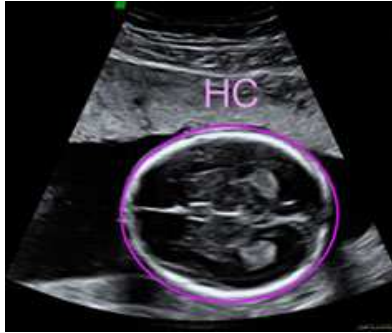
تحت جزر مربع $BPDa = BPD \times OFD / 1.265$

وروسته بیا لاس ته راغلی عدد د BPD په ځانګړي جدول کې وضع کوو او د هغه له مخې د حمل سن تعینوو.

:Head Circumference

د سر محیط د دوو میتودونو په وسیله اندازه کولای شو:

1- د Planimetry میتود: په دغه میتود کې د التراساونډ د ماشین په وسیله په اټوماتیک توګه د ماشوم د سر محیط اندازه کېږي.



2- د Equation for a Circle میتود:

د دې میتود فورمول په لاندې ډول دی:

$$BPD + OFD \times 1.57 \text{ or } \frac{BPD + OFD}{2} \times TT$$

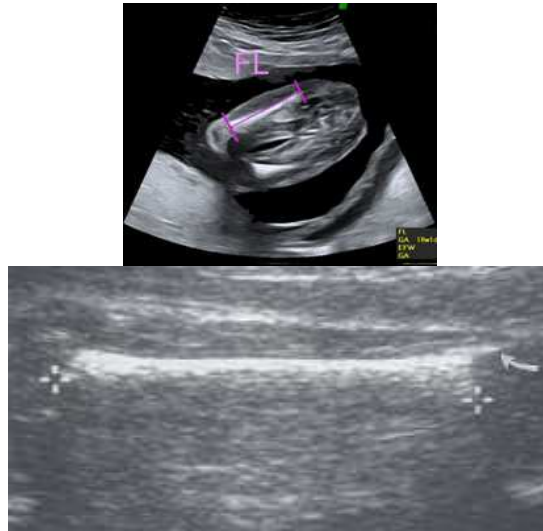وروسته بیا لاس ته راغلی عدد په اړوند جدول کې وضع کوو او حمل سن په اټکلي ډول تعینوو.

:Abdominal Circumference

د گېډې محیط باید له هغه ځای څخه اندازه شي، چې یوه نقطه یې له سروی او د باب له کین ورید څخه تېره شي.

:Femur Length

په دې صورت کې د Femur د هډوکي له یوه سر څخه تر بل سر پورې اندازه اخیستل کېږي او بیا د هغه له مخې د ماشوم عمر تعیینېږي.



په التراسونډ کې د Femur هغه هډوکي چې Probe ته نږدې قرار لري په مستقیم شکل او د Femur دویم هډوکي چې له Probe څخه لرې قرار لري لږ څه په منحنی ډول معلومېږي، خو د دواړو هډوکو اوږدوالی یوشان وي.

- د BPD له مخې د حمل د سن تعیینول په لاندې جدول کې ښودل کېږي.

- هر کله چې د BPD اوږدوالی 2 cm وي، نو د حمل عمر له 12 Week سره توافقي کوي وروسته بيا د BPD په اوږدوالي کې د هر سانتي متر په زياتوالي سره د حمل په عمر کې درې اونۍ زياتوالی منع ته راځي او دغه فورمول تر هغه مهاله سم او ريښتيني بلل کېږي چې $BPD = 6 \text{ cm}$ شي:

BPD / cm	د حمل سن په اونيو
2 cm	12 Weeks
3 cm	15 Weeks
4 cm	18 Weeks
5 cm	21 Weeks
6 cm	24 Weeks

- که چېرې $BPD = 6 - 9 \text{ cm}$ شي، نو په دې صورت کې د BPD د اندازې عدد په 4 کې ضربوو، چې لاس ته راغلی عدد يې د حمل سن راښيي.

$$BPD = 6 \text{ cm} \times 4 = 24 \text{ Weeks}$$

$$BPD = 6.5 \text{ cm} \times 4 = 26 \text{ Weeks}$$

$$BPD = 9 \text{ cm} \times 4 = 36 \text{ Weeks}$$

- که چېرې د BPD اوږدوالی له 9 څخه زيات او د اعشاري عدد لرونکی هم وي، نو په دې صورت کې صحيح عدد په 4 کې ضربوو او لاس ته راغلی عدد بيا له اعشاري عدد سره جمع کوو، چې په پایله کې د حمل سن لاس ته راځي:

$$BPD = 9.1 \text{ cm} \Rightarrow 9 \times 4 + 1 = 37 \text{ Weeks}$$

$$BPD = 9.2 \text{ cm} \Rightarrow 9 \times 4 + 2 = 38 \text{ Weeks}$$

$$BPD = 9.3 \text{ cm} \Rightarrow 9 \times 4 + 3 = 39 \text{ Weeks}$$

$$BPD = 9.4 \text{ cm} \Rightarrow 9 \times 4 + 4 = 40 \text{ Weeks}$$

- که چېرې $BPD \geq 9.5 \text{ cm}$ وي، نو په دې صورت کې ماشوم Term ته رسېدلی ده.

:Intra Uterine Fetal Death

Ultrasound د مور په کېده کې د ماشوم د مړینې د معلومولو او تشخیصولو لپاره تر ټولو

ښه وسیله ده او د Intra Uterine Fetal Death سونوگرافیک منظره په لاندې ډول ده:

الف- د ماشوم د مړینې لومړنۍ او یقیني نښې:

- په التراسونډ کې د ماشوم د زړه د حرکاتو نشتوالی یا No Cardiac Activity.

- د Fetus د حرکاتو له منځه تلل یا Loss of Fetus Movement.

ب- د ماشوم د مړینې احتمالي او وروستنۍ نښې:

1- Sub Cutaneous Edema: په دې صورت پوستکي پرېر او دولایه وي، چې مرکز یې Echogenic معلومېږي.

دا ډول حالت په Fetal Hydrops او د مور د Diabetse په صورت کې هم لیدل کېږي.

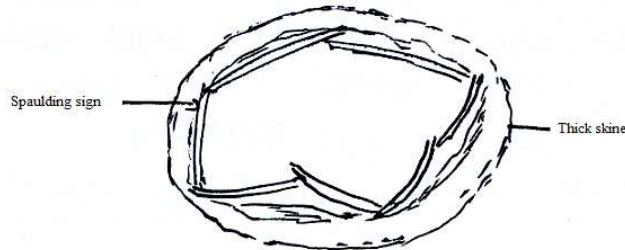
2- Abnormal Fetal Position: په دې صورت کې عموماً ماشوم د ډېر زیات Flexion

یا Extention په حالت کې قرار لري.

3- Skull Bone Overlapping or Spaulding Sign:

په دې صورت کې د ماشوم سر په نامنظم ډول لیدل کېږي، چې دغه علامه د Labor پر

مهال نارمله، خو د Labor له مودې پرته بیا د ماشوم په مرگ دلالت کوي.



:Distorted Internal Anatomy

په دغه صورت کې د ماشوم نارمله اناتومي له منځه ځي هډوکي، عضلې او د ماشوم د بدن داخلي غړي په تیت او نامنظم ډول لیدل کېږي.

:Robert Sign

په دې صورت کې د ماشوم په گېډه گازات د Echoenic ټکو په څېر له Shadow او Cystic خلا گانو سره یوځای لیدل کېږي.

- په Amniotic Fluid کې د Mecunium او د ماشوم د غړو د موجودیت له کبله د نوموړې مایع په منځ کې Internal Echo گانې لیدل کېږي.

:Fetal Abnormalities**د ماشوم د سر اېنارملتې:**

سر په نارمله توګه د شکل له نظره په درې ډوله ده:

CI = 73 - 85 ،Ovoid -1

CI < 73 ،Oblonged -2

CI > 85 ،Circular -3

د Head نامنظم شکلونه په لاندې ډول دي:**:Cranial Collapse -1**

په دغه انومالي کې د قحف هډوکي راټول شوي یا فشرده شکل سره لیدل کېږي، چې Spaulding Sign هم له دې ډول انومالي گانو څخه دی.

-2: Craniosynostosis

په دغه انومالي کې د قحف هډوکي جوړېږي، خو Satura گانې له خپل وخت څخه مخکې تړل کېږي، د هډوکو تمادي وجود نلري او د قحف په دېوال کې په نامنظم ډول Echogenic ټکي ليدل کېږي.

-3: Lemon Head

په دغه صورت کې د ماشوم سر د لېمو په څېر ليدل کېږي او د Neural Tube Defect په پايله کې منع ته راځي، چې دغه حالت عموماً له Spina Bifidia او Dawn Syndrome سره يو ځای ليدل کېږي.

په نارمل حالت کې د BPD د قطر اندازه د گډې د قطر له اندازې سره مساوي وي.

Bi Parietal Diameter = Abdominal Diameter

د سر انومالي گانې د Size له نظره په Large Head او Small Head وېشل کېږي: کله چې $BPD > AD$ څخه وي، نو دې حالت ته Large Head ويل کېږي لکه Hydrocephaly او Symmetric Macrosomia او که چېرې $BPD < AD$ څخه وي، نو دې حالت ته Small Head ويل کېږي، چې په تخنيکي تېروتنو او Micro Cephalی کې ليدل کېږي.

-4: Micro Cephalی

په دې صورت کې د ماشوم سر او دماغ په کافي اندازه نشو و نما نه کوي او د ماشوم د حمل د عمر په پرتله کوچنی وي يا دا چې د قحف له يوه Defect څخه د دماغ نسج بهر ته را وځي او په ترڅ کې يې د ماشوم سر کوچنی پاتې کېږي. اکثراً Ventricles لويېږي او بنيابي د پارانشيم په داخل يا د Ventricles په شا او خوا کې Calcification وليدل شي.

-5: Hydranencephaly

په دغه انومالي کې د دواړو نیمو کرو لوی (اکبر) دماغ نه جوړېږي او د التراساوند له نظره د قحف په داخل کې د پارانشیم د نسج پر ځای مایع لیدل کېږي او له Sever Hydrocephalus سره مغالطه کېږي. یواځې Mid Brain او Brain Stem موجود او د دماغ قشر او Falx Cerebri نه لیدل کېږي. د نوموړې انومالی پایلې ډېرې ناوړه او خرابې دي او تل د ماشوم په مړینه تمامېږي.

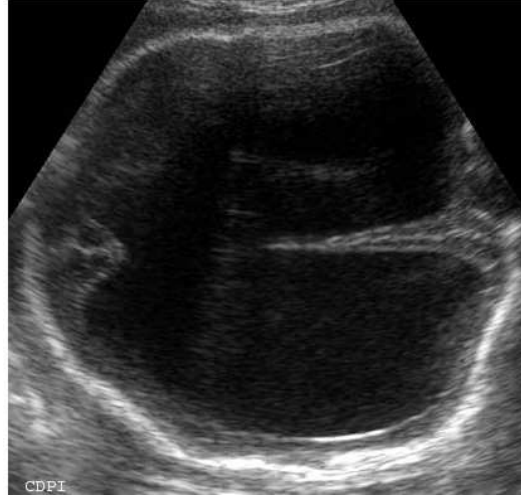


Figure 2: Axial ultrasound view of a fetus with hydranencephaly, demonstrating no evidence of cerebral cortex. Note that interhemispheric fissure is seen.

:Hydro Cephalous -6

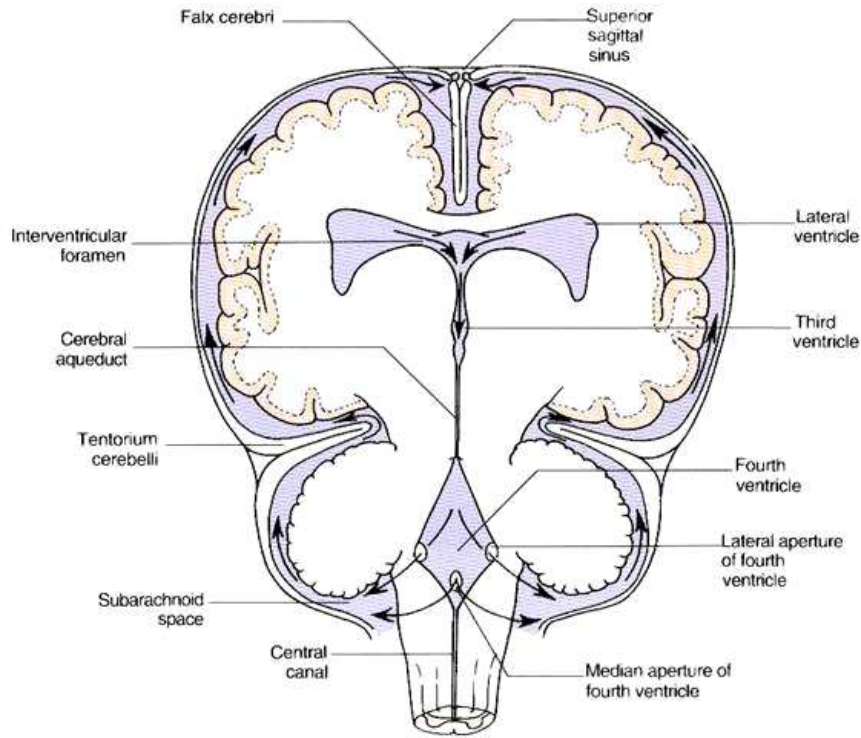
له هغې پېښې څخه عبارت ده، چې د دماغي شوکي مایع یا Cerebro Spinal Fluid د زیات تولید، د نوموړې مایع د بېرته جذبېدو د اختلال او یا د دغې مایع د جریان د بندښت په نتیجه کې منع ته راځي، چې په ترڅ کې یې بطنینات ارتېري (متوسع کېږي) او د قحف په داخل کې مایع ټولېږي.

په دې صورت کې د ماشوم سر د حمل د سن په پرتله ډېر زيات لوی موندل کېږي. دغه پېښه له هر دوو زرو ماشومانو څخه په يوه کې ليدل کېږي او په % 66 پېښو کې د قحف له داخلي يا له قحف څخه بهر نورو بېلا بېلو اېنارمليتي کانو سره يو ځای ليدل کېږي.

:Eque Ductal Stenosis -7

د اناتومي له نظره دواړه جنبي بطينات له درېم بطين او بيا درېم بطين د Equ Duct په نامه د يوه قنات په وسيله له څلورم بطين سره نښلي او له همدغې لارې د Cerebro Spinal Fluid بهير د بطيناتو په منځ کې او بالاخره د څلورم بطين د هغو کوچنيو سوريو له لارې چې د Foramen Mogandi او Foramen Luschka په نومونو يادېږي، Cisterna Magna ته او له هغه ځايه بيا Sub Aracnoidal Space او بالاخره Spinal Canal ته تر سره کېږي.

!Error



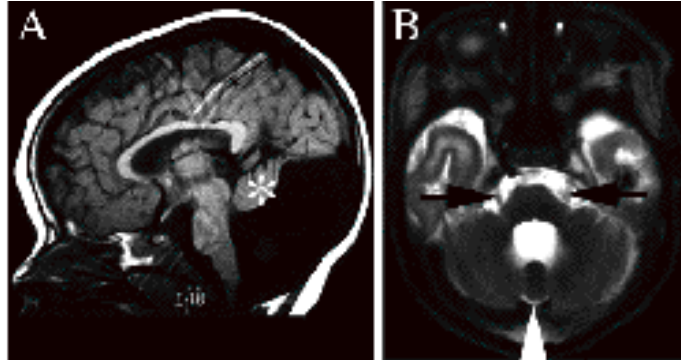
په هغه صورت کې چې Eque Duct یا هغه قنات چې درېم بطين په څلورم بطين نښلوي، تنگ وي، نو په نتيجه کې جنبي بطينات او درېم بطين ارت يعني متوسع ښکارېږي، خو څلورم بطين نارمل وي او دغه انومالي د Hydro Cephalous له ټولو پېښو څخه % 43 پېښې جوړوي.

د دغې انومالۍ پايلې خرابې او تل په Intra Uterine Fetal Death تمامېږي.

:Dandy Walker's Malformation -8

د دغې انومالۍ يوه لويه ځانگړتيا دا ده، چې په څلورم بطين کې Cystic Dialatation ليدل کېږي، Vermis (هغه ساختمان چې دوه مخيخونه سره نښلوي) نه معلومېږي او Hydro Cephalous موجود وي.

په دغه انومالی کې Foramen Mognadi او Foramen Luschka بند یا تنګ وي. یاد شوي سوري هغه سوري دي، چې Cerebro Spinal Fluid له څلورم بطین څخه یاد شوي او بیا یې Sub Arachnoid Space ته لېږدوي.



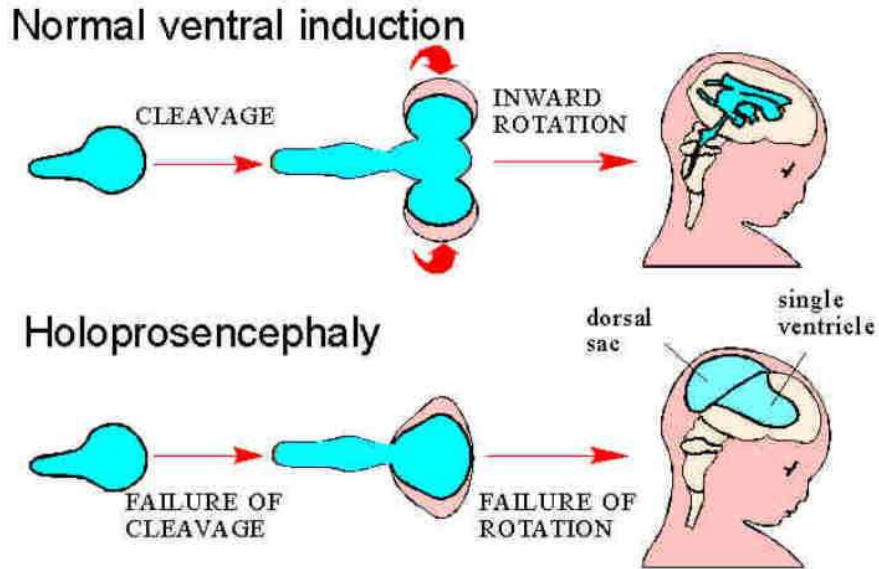
Dandy-Walker Malformation. (A) Note the presence of the cerebellar vermis (asterisk) that is rotated upwards. A cystic dilatation of the fourth ventricle replaces the site normally taken by the vermis. (B) Axial image through the pons. The vermis is visible (white arrow), and there is no molar tooth malformation (black arrows).

:Holoprosencephali -9

د بلارېښت په لومړيو ورځو کې د دماغ دواړه نیمې کرې یو له بل سره یوځای نشو و نما کوي او لوبېږي او وروسته وروسته بیا یو له بل څخه په تدریجي ډول جلا کېږي، چې د دماغ د نیمې کرو د جلا کېدو پروسې ته Cleavage وایي. د Holoprosencephali په صورت کې د Cleavage عملیه یعنی د دماغ د نیمو کرو جلا کېدل نه ترسره کېږي، چې په پایله کې یې جنبي بطینات او درېم بطین هم یو له بل څخه نه جلا کېږي او یواځې د یوه لوی جوف په څېر انکشاف کوي.

په التيراساوند کې د يوه لوی بطين (Large Single Ventricle) په شکل ليدل کېږي، Fused) Falx Cerebri نه ليدل کېږي، Thalamus يو له بل سره په يو ځايي شکل (Thalami سره ليدل کېږي او د دغې انومالي پایلې خرابې او اکثراً د مور په کېډه يا له زېږېدنې څخه وروسته په ډېره کمه موده کې د ماشوم په مړينه تمامېږي.

!Error



په عمومي توګه له Holoprosencephaly سره د مخ لاندې انومالي ګانې په يو ځايي توګه ليدل کېږي:

- 1- د بصري سيستم انومالي ګانې: لکه يواځې او يواځې د يوې سترګې جوړېدل (Hypotelorism).
- 2- کېدای شي پوزه هيڅ جوړه نشي.
- 3- اکثراً Central Clift Lift or Clift Plate ليدل کېږي.

:Neural Tube Defect

د التراساونډ له نظره يې درې ډولونه د ارزښت وړ دي:

An Encephali -1

Encephalo Cele -2

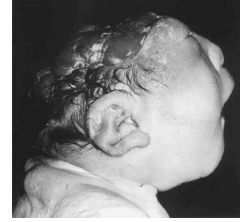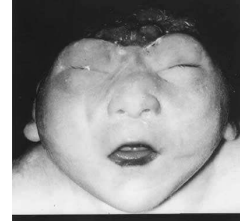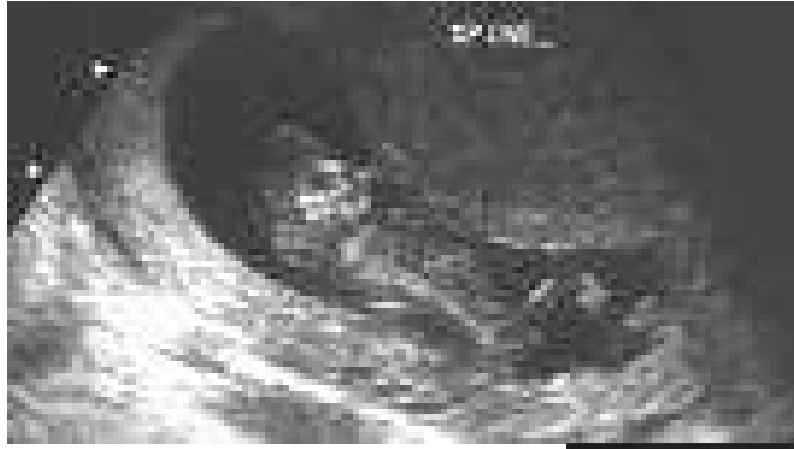Spina Bifidia -3

دغه انومالي د بلارښت په % 1.5 پېښو کې ليدل کېږي او د لابراتوار له نظره د مور په وينه او په Amniotic Fluid کې يو ځانگړی ډول پروټين د Feto Protien په نامه تشبېتېږي.

:An Encephali -1

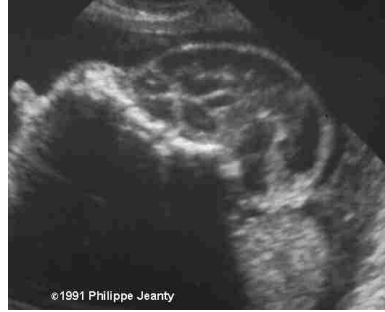په دغه انومالي کې لوی دماغ (دماغ اکبر) او د قحف هډوکي نه جوړېږي او په ډېری پېښو کې Spina Bifidia يو ځای ورسره ليدل کېږي، خو د مخ هډوکي، د قحف قاعده او سترکو Orbit نارمل وي.

په التراساونډ کې د قحف هډوکي او د دماغ نورمال نسج نه ليدل کېږي او په ځای يې يوه Stroma چې له Fibrin او رگونو څخه جوړه شوې ښکارېږي او د ماشوم سر د چونگښې د سر (Frog Head Appearance) په څېر نه ليدل کېږي.



1- د Acrania په شكل كې:
چې په 11 - 13 اونيو كې ليدل كېږي.

Stroma په بشپړه توګه موجوده، خو د قحف هډوکي نه لیدل



© 1991 Philippe Jeanty

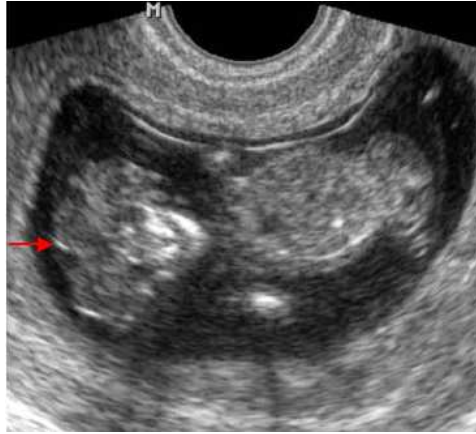
کېږي.

Acrania with large amount of brain tissue

2- د Exencephaly په شکل کې:

چې په 14 – 16 اونيو کې لیدل کېږي.

یواځې د نسج ځینې برخې موجودې او ځینې نورې برخې یې د Trauma په وسیله تخریب او د قحف هډوکي نه لیدل کېږي.



3- د An Encephali په شکل کې:

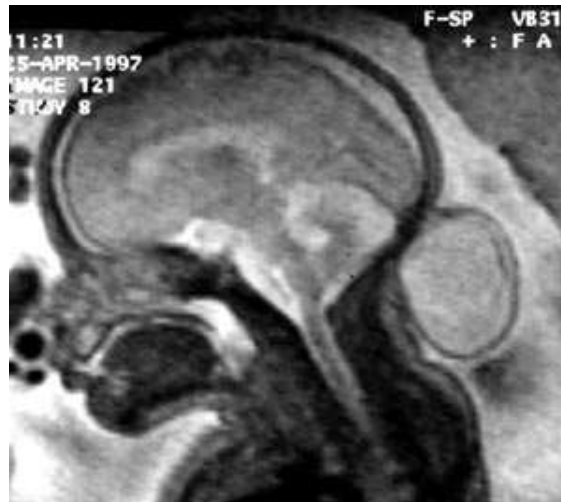له اوولسمې اونۍ څخه وروسته لیدل کېږي. د دماغ نیمې کرې او د قحف هډوکي نه لیدل کېږي د دغې انومالۍ پایلې خرابې او تل د مور په ګډه یا له زېږېدنې څخه وروسته ډېر ژر د ماشوم د مړینې لامل ګرځي.

:Encephalocele

په دغه انومالي کې د قحف په هډوکو کې يو Defect وجود لري، چې له دغه Defect څخه د دماغ نسج او سحایا بهر ته راوځي او نوموړی Defect په ټوليزه توگه د Occipital او يا هم د Frontal په برخو کې منع ته راځي.

په دغې انومالی اکثراً Hydrocephali او يا Microcephali په ثانوي توگه علاوه کېږي. په التيراسونډ کې يوه کتله چې محتوي يې Cerebro Spinal Fluid او د دماغ نسج تشکيلوي په منځنۍ کرښه يا Mid Line کې منع ته راځي او د قحف د هډوکو په اوږدو کې يو Defect هم يو ځای ورسره ليدل کېږي.

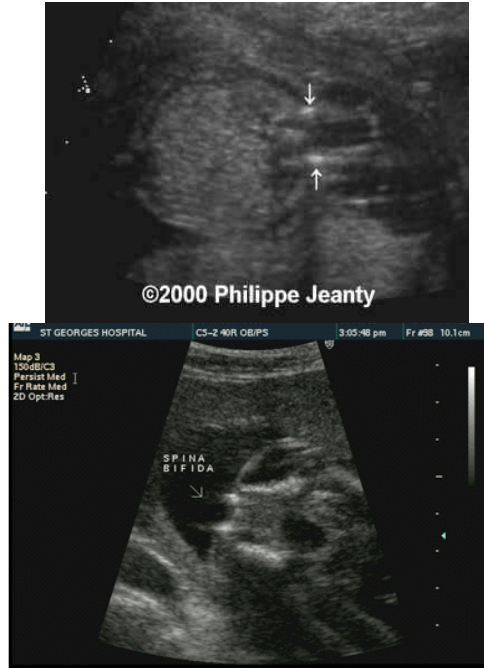کله نا کله له دغې انومالي سره يو ځای د لاسو او پښو اضافي گوتې يا Polydactyl، کيسټ لرونکي لوی لوی پښتورگي، Clift Lip او Clift Plate ليدل کېږي، چې ټول په يوځایي توگه د Meckle Grober Syndrom په نامه يادېږي.



:Spina Bifidia -3

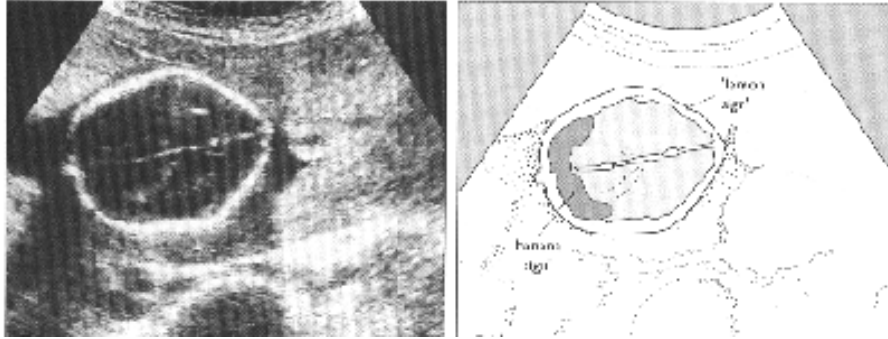
په نخاعي کانال کې د هډوکو له يوه Defect څخه عبارت ده، چې اکثراً د LumboSacral او کله نا کله د Cervical او Thoracic په برخو کې هم ليدل کېږي او

نوموړی Defect تل د Spina په خلفي برخه کې لیدل کېږي، خو په نادر ډول د Spina په قدامي برخه کې هم لیدل کېدای شي. د التراساوند له نظره په مصابه شوې برخه کې د پوستکي او هډوکو یو Defect لیدل کېږي، چې په عرضاني مقطع کې د U په شکل یعنی U Shape او په طولاني مقطع کې د فقراتو په اوږدو کې یوه خلا لیدل کېږي، چې دغه پېښه د د فقرې د جسم له نشتوالي څخه استازیتوب کوي.



د ماشوم سر د لېمو په څېر Lemon Shape معلومېږي او مخيځ يا Cerebelum چې په نارمل حالت کې د دوه دائروي يا گردو کوچنيو ساختمانونو په څېر ښکارېږي، په دغه پېښه کې په اوږده يا طولاني شکل لیدل کېږي او د Banana Sign په نوم یادېږي.

!Error



په دغه انومالي کې جنبي بطينات او دريم بطين په مختلفو درجو سره توسع کوي او له نوموړو نښو څخه پرته د ماشوم د سفلي طرف يعني پښو حرکتونه له منځه ځي او مثانه يې ارتېري (متوسع کېږي) (Neurogenic Bladder).

Spina Bifidia مختلف شکلونه لري چې عبارت دي له:

-1 Meningocele

په دغه صورت کې د فتقيه کيسې محتوي يواځې سحایا او Cerebro Spinal Fluid تشکیلوي عصبي انساج بهر ته نه راوځي او د دغې انومالی پایلې ښې دي.

-2 Myelomenocele

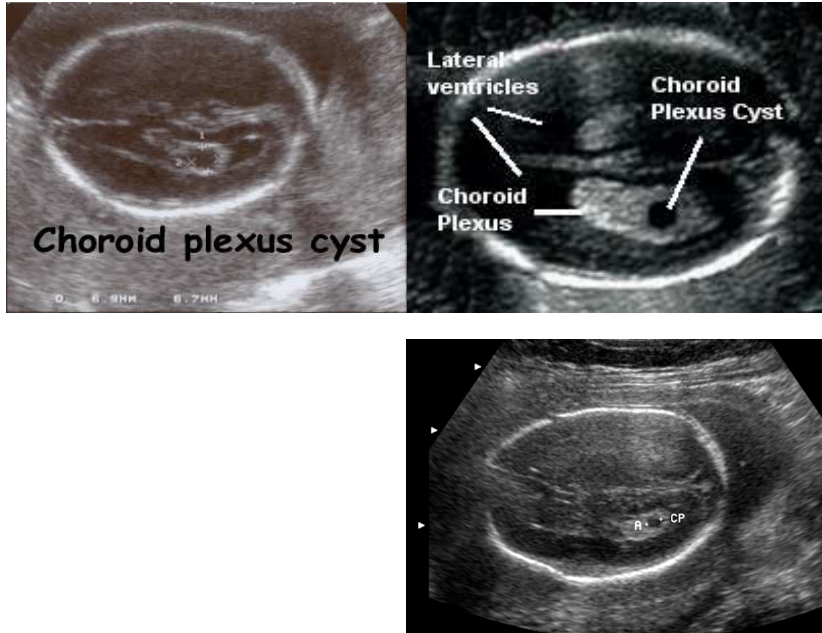
په دې صورت کې له سحایا او Cerebro Spinal Fluid څخه علاوه عصبي نسج هم بهر ته راوځي، هر څومره چې عصبي نسجونه زیات بهر ته راوځي په هماغه اندازه يې پایلې خرابېږي.

-3 Myeloschosis

په دې صورت کې فتقيه کڅوړه هېڅ وجود نلري يعني سحایا شکېږي (تمزق) کوي او عصبي انساج له Defect څخه په آزاد ډول بهر ته راوځي.

:Choroids Plexus Cysts

له يوه نورمال حالت څخه عبارت ده، چې د بلارېښت په 21 - 16 اونيو کې منع ته راځي او وروسته بيا د بلارېښت په 23 اونۍ کې له منځه ځي، نو له همدې کبله د بلارېښت له 25 اونۍ څخه وروسته د Choroids Cyst ليدل غير معمول دي، دغه کيسټونه اکثراً Multi Loculare دي، 0.5 - 2 cm پورې اندازه لري او په ډېرو نادرو پېښو کې له Chromosomal نيمگړتياوو ره په يوځايي توگه ليدل کېږي.

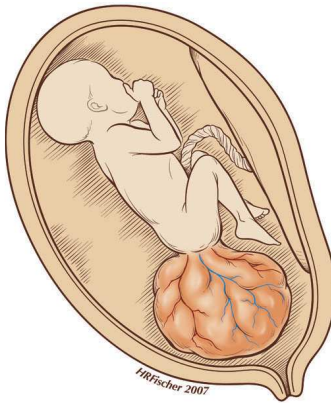


:Sacro Coccigeal Teratoma

له هغو نامنظمو كتلو څخه عبارت دي، چې له بېلا بېلو نسجونو لکه هډوکو، کرپندوکو يعني غضاريفو، وپښتانو، غاښونو، منضمو نسجونو، عضلاتو او داسې نورو څخه تشکيل شوي دي او د يوې Cystic، Solid او يا هم د يوې Complex كتلې په څېر معلومېږي، چې په 40 % پېښو کې په نوموړو كتلو کې Calcification هم وجود لري او نوموړې انومالي د Sacro Coccigeal په برخه کې ليدل کېږي.

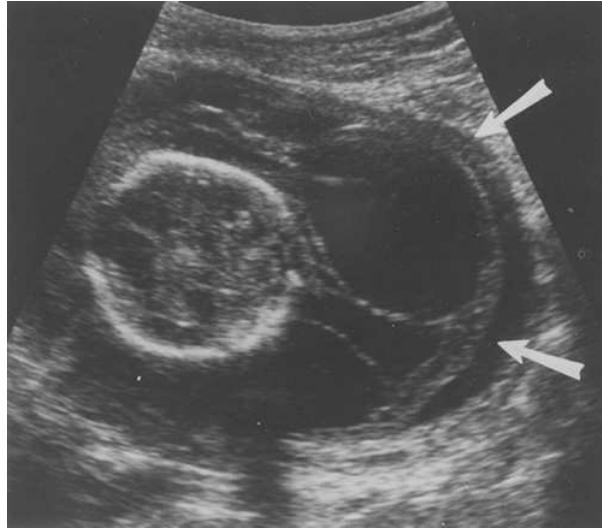
دا ډول کتلې عموماً لاندې خواته پرمختګ کوي او د فخذ د دواړو هډوکو په منځ کې ليدل کېږي.

ځينې وخت دغه کتلې علوي او داخل لور ته هم پرمختګ کوي، چې د مټانې خلفي نسجونه مصابوي او د مټانې او پښتورګو د تخليبې په وړاندې بندښت منځ ته راوړي او بنيايي په ماشوم کې د Hydrops Fetalis (عمومي اذيما، Pericardial Effusion, Pleural Effusion and Ascitis) د منځ ته راتلو لامل شي او له دې څخه علاوه Polyhydroamniotic هم موجود وي کله نا کله Teratoma گانې ډېرې لويې وي تر دې چې کله نا کله يې Size له ماشوم څخه هم لويېږي ځينې وخت دغه Teratoma په Cervical برخه کې هم منځ ته راځي، چې دغه شکل فوق العاده خرابې پایلې لري.



:Cystic Hygroma

د غاړې د برخې د لمفاوي غوتو (عقداتو) يوه مورنۍ انومالي ده، چې د Occipital د برخې په دواړو خواوو کې د Cystic کتلو په څېر معلومېږي، په ترڅ کې يې غاړه لويه او پلنېږي په عرضاني مقطع کې د نوموړې کتلې په منځ کې يوه پرده ليدل کېږي. عموماً له دغې انومالي سره يوځای Hydrops Fetalis هم ليدل کېږي.



:Cystic Adenomatoid Malformation

دا د سینې یوه انومالي ده، چې د سږي یوه برخه په کیستونو بدلېږي او په درې ډوله یعنی Type I، Type II او Type III وېشل کېږي.

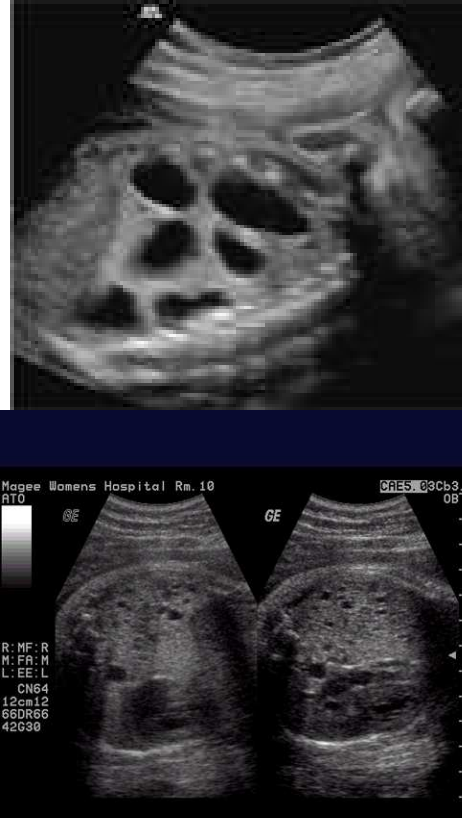د دغې انومالي په دواړو شکلونو یعنی Type I او Type II کې د سږي په داخل کې کیستونه له Echogenic Areas سره یو ځای لیدل کېږي، د زړه ځای ته تغیر ورکوي او سږي له کیستونو څخه ډک معلومېږي.

کیستونه په Type I کې لوی او په Type II کې کوچني، خو د لیدلو وړ دي او په Type III کې د سږو کیستونه ډېر کوچني وي چې هېڅ د کیست په څېر نه معلومېږي. د سږي په منځ کې Echogenic ساحې لیدل کېږي.

Polyhydroamnios او Non Immune Hydrops اکثراً په پورتنیو درې واړو شکلونو کې موجود وي، چې Hydrops عموماً د Still Birth لامل کېږي.

بنايي پورتنی درې واړه تاپیونه د رحم په داخل کې جوړ شي یعنی شفا پیدا کړي او سږي د زېږېدنې پر مهال روغ رمت وي.

Sequestration بنایي له پورتنیو انومالیو څخه د Type III په څېر ولیدل شي او هغه شریان چې نوموړي Sequestration ته وینه رسوي د Color Flow Ultrasound په وسیله لیدلای شو.



د حاجز د پردې فتنق یا چوره Diaphragmatic Hernia:

له هغه حالت څخه عبارت ده، چې د حاجز د پردې د یوه Defect له لارې د گېډې غړي د سینې جوف ته پورته ځي، چې اکثراً دغه فتنق په Postero Lateral شکل سره منځ ته راځي، خو په ډېرو لږو پېښو کې Antero Medial Hernia هم لیدل کېږي.

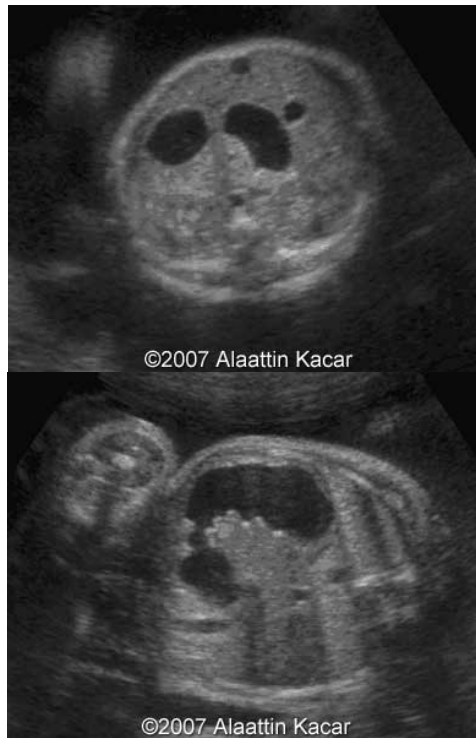دغه راز کله نا کله د Hiatal Hernia په شکل هم لیدل کېدای شي .
 Sonographic منظره یې داسې ده، چې په سینه کې یوه کتله ښکارېږي، د دقیقې معاینې
 په ترڅ کې د کولمو پرېستالتیک حرکات لیدل کېږي او د گېډې محیط کمېږي .

:Abdominal Abnormalities

د گېډې عمده انومالیانې عبارت دي له:

:Duodenal Obstruction or Duodenal Atresia - 1

په دغه صورت کې د اثنا عشر د Distal برخې د بندښت له امله په خپله اثنا عشر او معده
 دواړه ارتېري یعنی توسع کوي، چې په التراساونډ کې دواړه پورتنی ساختمانونه د Cystic
 کتلانو په څېر یو د بل په څنګ کې ښکارېږي او د Double Bubble Sign په نوم
 یادېږي .

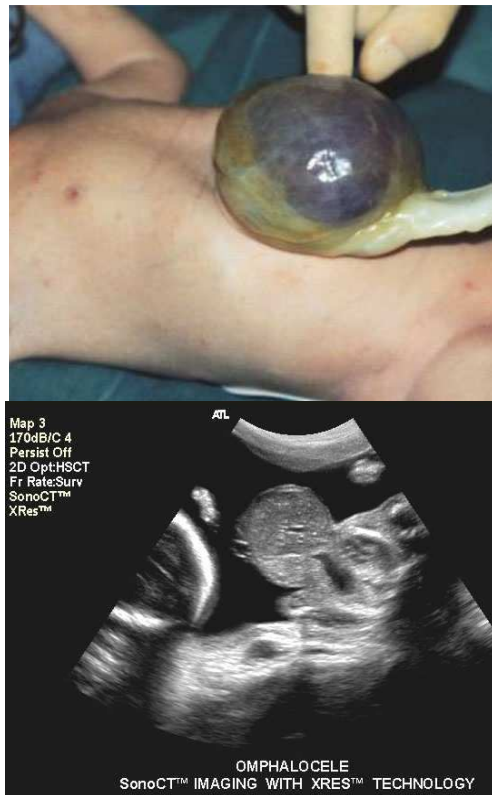

:Esophageal Atresia

په دغه صورت کې د معدې نورمال Hypochoic ساختمان د لیدلو وړ نه وي. په نومول شویو دواړو حالتونو کې او په ټولیز ډول د معدې معایبي سیستم په اوږدو کې د هر بندښت له کبله Polyhydroaminose منع ته راځي .

:Omphalocele

د جیل السروي د داخلېدو له ځای څخه د گېډې د غړو لکه د کولمو او ځیگر راوتلو او تفتق ته Omphalocele وایي او د ماشوم د گېډې په قدام کې د یوې کتلې په شکل چې د گېډې قدامي دېوال احاطه کوي، لیدل کېږي .
اکثرأ دغه انومالي د زړه له ناروغیو سره یوځای وي .



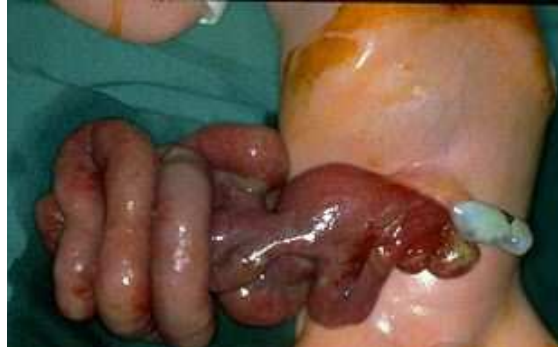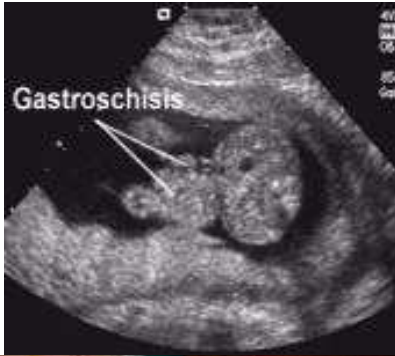:Gastroschisis

په دغه انومالي کې د ماشوم ټولې کولمې او يا د کولمو يوه برخه له هغه سوري څخه چې د ماشوم د گېډې په سفلي او بني لوري کې وجود لري د Amniotic Fluid داخل ته وروځي. ځيگر د گېډې په دننه کې ځای لري او جيل السروي په خپل نارمل ځای کې د ماشوم گېډې ته ننوځي.

بنيايي په شديدو پېښو کې د ماشوم معده او مثانه هم له گېډې څخه د Amniotic Fluid لور ته ووځي.

کله چې د گېډې Defect کوچنی وي، نو هغه کولمې چې د گېډې په داخل يا بهر کې قرار لري متوسع ليدل کېږي.

په دغه انومالي کې د کېډې ټول محتوي د Amniotic Fluid په دننه کې په تیت او پرک شکل ښکارېږي او د کومې ځانگړې پردې یا د کېډې د دېوال په وسیله نه رانغاړل کېږي دغه راز دغه انومالي په یواځې شکل لیدل کېږي او له نورو انومالیانو سره کومه اړیکه نلري.



معهه یا Stomach:

د ماشوم معده د Left Upper Quadrant په برخه کې د Cystic ساختمان په شکل معلومېږي، چې د دغه ساختمان نشتوالی د معدې په Abnormality گانو دلالت کوي او د ماشوم له وځیمو پتالوژي گانو څخه استازیتوب کوي.

د ماشوم معدده په لاندې حالتونو کې نه لیدل کېږي:

1- Esophageal Atresia

2- د Central Nervous System په ناروغیو کې، چې ماشوم په دې صورت کې ماشوم په خوړلو نه توانېږي.

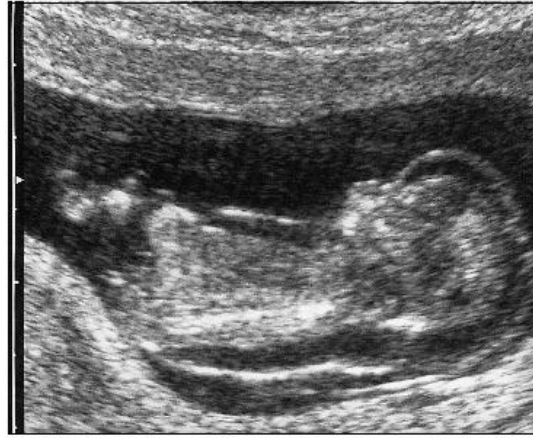3- Oligohydroaminose

4- Diaphragmatic Hernia: چې په دې صورت کې معدده د سینې په جوف کې لیدلای شو.

:Hydrops Fetalis

په التراسونډ کې د Hydrops Fetalis منظره په لاندې ډول ده:

1- Fetal Ascitis: چې د کېډې د غړو په شا او خوا کې د یوه Hypochoic خیال په شکل ښکارېږي.



2- Pleural Effusion

3- د Hydrops په شدیدو پېښو کې، Pericardial Effusion هم لیدل کېږي.

4- Polyhydroaminose

Thick Echogenic Placenta -5

Peripheral Edema, Skin Thickness -6

له پورتنیو شمارو څخه د دوو یا زیاتو موجودیت د ماشوم Hydrops تشبیتوي .

د اسبابو یا لاملونو له نظره Hydrops په دوه ډوله ده:

I- Immune Hydrops Fetalis : چې د مور او پلار د وینې د گروپو د نه جوړاینې یا

عدم تطابق Rh Incompatibility په نتیجه کې منع ته راځي .

II- Non Immune Hydrops Fetalis : چې سببونه په لاندې ډول دي:

1- د زړه ناروغی

2- د سږو ناروغی لکه Cystic Adenomatoid Malformation .

3- انتانات لکه Toxoplasmosi, Cytomegalic Inclusion Disease and

.Parvovirus or Fift Disease

ښایي دوه لومړنی ناروغی له Intra Cranial Calcification سره یو ځای وي چې په

التیراسونډ کې د Echogenic ټکو په څېر چې Shadow هم ولري معلومېږي دغه راز په

دغو دوو ناروغیو کې Fetal Hepatomegaly او Large Placenta هم ډېر پېښېږي .

4- د پلاسنتا تومورونه: لکه Chorioangioma د دغه تومور د موجودیت په صورت کې د

وینې زیاته اندازه د دې پر ځای چې د ماشوم د وینې دوران ته داخل شي نوموړي تومور ته

بهر پيدا کوي چې په نتیجه کې یې ماشوم Anemic او بالاخره په Congestive Heart

Failure اخته کېږي له دې وروسته بیا په ماشوم کې Hydrops Fetalis رانښکاره کېږي .

5- Anemia: په ځانگړې توگه Twin to Twin Syndrome چې په دې صورت له

پلاسنتا څخه د وینې بهیر یواځې یوه ماشوم ته ترسره کېږي او دویم ماشوم له لومړي ماشوم

څخه خپله وینه اخلي .

6- Chromosomal انومالي گانې: لکه Dawn Syndrome

7- هغه کتلې چې د شریاني او وریدي شنتونو لامل گرځي لکه: Sacro Coccigeal

.Teratoma

د Hydrops Fetalis په پېښه کې بايد لاندې خبرو ته پام وشي:

Chromosomal Analysis -1

Fetal Echocardiography -2

Test for Toxoplasmosis and Cytomegalic Inclusion Disease -3

:Fetal Ascitis

د مور په گېډه کې د ماشوم د پرېتوان په جوف کې د مايع ټولېدو ته Fetal Ascitis وايي او په لاندې حالتونو کې منع ته راځي:

Hydrops Fetalis -1

Urinary Tract Obstruction -2

Bowl Perforation -3

Fetal Infection -4

Multiple Anomaly Syndrome -5

Ascitis د گېډې د غړو په شا او خوا کې د يوه Hypoechoic خيال په څېر معلومېږي.

:Fetal Kidney

پښتورگي بيضوي شکل لري او د گېډې په منځنۍ خلفي برخه کې ځای لري. د پښتورگو قشر Echogenic او Pyramid يې Hypoechoic ښکارېږي، حويضة او کليسونه (Renal Sinus) په Echogenic شکل ليدل کېږي.

د پښتورگو کيسول ډېر نازک او په شديد توگه Echogenic ښکارېږي.

د پښتورگو انومالي گانې:

د پښتورگو ټولې انومالي گانې په دوه ډلو وېشل کېږي:

الف- Cystic انومالي گانې: چې لاندې ناروغۍ په کې شاملې دي:

Mulicystic Dysplastic Kidney -1

Autosomal Dominant Poly Cystic Kidney Disease -2

Hydronephrosis -3

ب- Solid انومالي گانې: چې لاندې ناروغۍ په کې شاملې دي:

Autosomal Recessive Polycystic Kidney Disease -1

Nephroblastomatosis -2

Wilm's Tumor and Other -3

په Autosomal Recessive Polycystic Kidney Disease کې Collecting Tubules

د 1 – 2mm په اندازه ارتېري يعني متوسع کېږي او په 1/50000 پېښو کې ليدل کېږي .

په التراسونډ کې Bilateral Enlarged Hyperechoic Kidneys ليدل کېږي .

:Renal Agenesis

په دغه حالت کې پښتورگي له سره تشکل نه کوي، پېښې يې ډېرې کمې او اکثراً يو طرفه وي، چې په التراسونډ کې د يوه لوري پښتورگي نه ليدل کېږي او د بل لوري پښتورگي له طبيعي حالت څخه لوی معلومېږي .

Bilateral Renal Agenesis هم منځ ته راتلای شي او په التراسونډ کې لاندې

ځانگړتياوې لري:

1- Oligohydroaminose موجود وي .

2- پښتورگي نه ليدل کېږي .

3- مثانه هم نه تشکيلېږي او نه ښکارېږي .

:Autosomal Dominant Poly Cystic Kidney Disease

په دغه انومالي کې د پښتورگي نفرونونه او توبولونه په Cystic شکل متوسع کېږي، چې

توسع يې له 1mm څخه تر څو سانتي مترو پورې رسېږي او د ښه تشخيص لپاره يې بايد د

ماشوم مور او پلار هم معاینه شي، ځکه دا يوه ارثي پېښه ده کېدای شي له والدينو څخه

يې يو يا دواړه په خپل بدن کې په ارثي توګه ولري په نوموړې ناروغۍ کې % 50 د روغېدو چانس شته.

په التراسونډ کې پښتورګي لوی، Echogenicity زياته او په غالب ګومان کېستونه هم په کې ليدل کېږي.

:Multi Cystic Dysplastic Kidney

په دغه انومالي کې د پښتورګي په نسج کې کېستونه ليدل کېږي او د پښتورګو د پارانشيم پر ځای د Fibrose نسجونه منع ته راځي نوموړي کېستونه په مختلفو اندازو سره ليدل کېږي.

په التراسونډ کې ګڼ شمېر کېستونه چې د مختلفو اندازو لرونکي وي ليدل کېږي او پښتورګي د غومبسو د ځالې په څېر ښکارېږي، دغه راز د پښتورګي مرکزي حويضه هم نه ليدل کېږي.

Hydronephrosis په لاندې حالتونو کې ليدل کېږي:

I - Obstruction: چې لاملونه يې عبارت دي له:

- Uretero Pelvic Junction Obstruction: په دې صورت کې حويضه او کلیسونه ارت يا متوسع ليدل کېږي.

- Posterior Urethral Valve: دغه حالت د احليلي معصرې د منع ته راتلو له کبله منع ته راځي، چې په مثانه، حالبونو او پښتورګو کې د ادرار د بندښت او رکودت لامل ګرځي او په پايله کې يې نومول شوي ساختمانونه متوسع کېږي.
- د حوصلي کنلاتو موجوديت

II - Non Obstruction: تر ټولو لوی لامل يې د ادرار Uretero Vesicular Reflux

ده. لکه څنګه چې پوهېږو دغه حالت د مثاني حالي معصرې د نشتوالي له کبله منع ته راځي، نو حالونه د پښتورګو د حويضې په پرتله ډېر متوسع ليدل کېږي.

:Urinary Bladder

د ماشوم مثانه د مور په گېډه کې په 13 اونۍ کې ليدل کېږي د مثانې نشتوالی يو په Bilateral Kidney Agenesis او بل په Sever Intra Uterine Growth Retardation کې ليدل کېږي.

د يادونې وړ ده چې د ماشوم مثانه هغه مهال ښه د ليدلو وړ ده چې د مور مثانه ډکه وي، ځکه کله چې مور خپله مثانه خالي کړي، نو 15 دقيقې وروسته ماشوم هم خپله مثانه خالي کوي.

Renal Dysplasia: په التراسونډ د دغې ناروغۍ عمده ځانگړتياوې په لاندې ډول دي:

- 1- د پښتورگي د قشر Echogenicity زياتېږي.
- 2- د پښتورگو قشر نری يعنې نازک کېږي.
- 3- د پښتورگو په قشر کې کيستونه ليدل کېږي.

د ماشوم د جنسيت يعنې Gender تعينول:

د التراسونډ د ماډرنو او پرمختللو ماشينونو په وسيله کولای شو د 14 - 13 اونيو په موده کې او د عادي ماشينونو په وسيله له شلمې اونۍ څخه وروسته د ماشوم تناسلي غړي ووينو.

په لومړۍ معاینه کې 62 فیصده او په دویمه معاینه کې 78 فیصده د ماشوم د جنسیت تشخیص کېدلای شي.

د هلکانو په تشخیص کې باید هېڅ اشتباه ونشي، خو د نجونو په تشخیص کې 3 فیصده اشتباه منځ ته راتلای شي.

د التراسونډ له نظره د Penis، Scrotum، Testicle او يوه اندازه Hydrocele موجودیت د مور په گېډه کې د هلك په شتوالي سره دلالت کوي او د Labia Major موجودیت چې د Double Bar په نوم يادېږي په نجلۍ دلالت کوي.

د جنسیت د تعیینولو راپور باید په قطعي توګه ورنه کړل شي، ځکه چې په ځینې وروسته پاتې ټولنو کې دا ډول راپورونه د یو لړ ستونزو لامل ګرځي، خو کله ناکله د جنسیت د تعیینولو راپور د طبابت له نظره اړین بریښي او ډېر د ارزښت وړ وي، چې په دې صورت کې باید راپور ورکړل شي د بېلګې په توګه د X-Linked Disease، مورنيو انومالي ګانو او داسې نورو کې.

:Large for Date Pregnancy

هر کله چې د کلینیک له نظره د حمل عمر د Amenorrhea له مودې څخه زیات وي، نو د التراساونډ له نظره باید لاندې نکتې په پام کې ونیول شي: اول دا چې کېدای شي مور خپله د بلارېښت نېټه غلطه کړې وي او یا دا چې کېدای شي یو له لاندې حالتونو څخه منځ ته راغلي وي:

Polyhydroamniotose -1

Twins Pregnancy یا څو ګونی بلارېښت

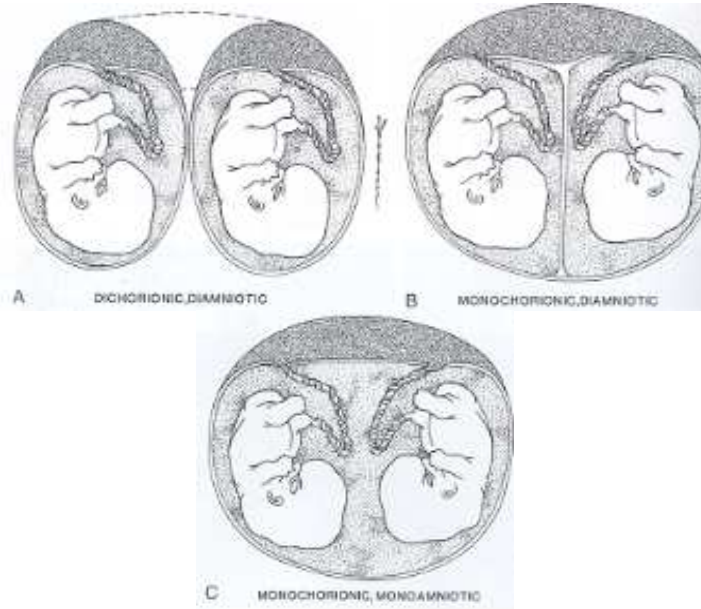
د دوه ګوني بلارېښت په صورت کې ښایي د التراساونډ د څو پر له پسې معایناتو اړتیا وي، تر څو د مور په ګېډه د دواړو ماشومانو نشو ونما او Size په دقیقه توګه تر څېړنې لاندې ونیول شي.

د درې ګوني یا څوګوني بلارېښت په کې که چېرې معاینه په دقیقه توګه ترسره نشي ښایي اشتباه وشي.

د دوه ګوني بلارېښت په صورت کې کېدای هر ماشوم ځانته پلاستتا ولري، چې د Di Chorionic په نوم یادېږي او یا دا چې یو پلاستتا دواړه ماشومان تغذیه کوي، چې د Mono Chorionic په نوم یادېږي.

دغه راز د دواړو ماشومانو په منځ کې یوه پرده وجود لري چې ماشومان یو له بل څخه جلا کوي او د Twins Membran په نوم یادېږي او د هر Fetus لپاره د Amnion له جلا جلا جوفونو څخه استازیتوب کوي او دغه حالت د Di Amniotic په نوم یادېږي.

د Twins Membran نشتوالی د یوه Amniotic جوف په موجودیت دلالت کوي، چې د Mono Amnion په نامه یادېږي.



3- لوی ماشوم یا Macrosomia:

ځینې وخت د مور په گېډه کې د ماشوم وزن زیات وي، هرکله چې د زېږېدنې پر مهال د ماشوم وزن 4000 gr یا تر دې زیات وي، نو د راپور ورکول یې ځکه اړتیا لیدل کېږي، چې د دا ډول ماشومانو زېږېدل یا ولادت د مور لپاره ستونزمن وي، تر څو یې د ولادت لپاره یې یو ځانگړي تصمیم ونیول شي.

لوی یا د ډېر وزن لرونکي ماشومان په ټولیزه توګه په Diabetic مورگانو کې لیدل کېږي.

کله چې لوی ماشومان ولیدل شي، نو لاندې خبرې باید په پام کې ونیول شي:

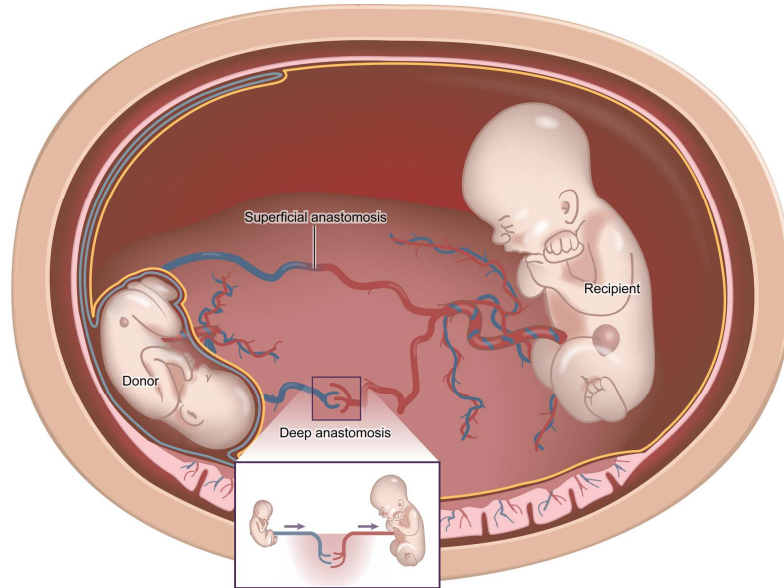
1- د Bi Parietal Diameter اندازه کول

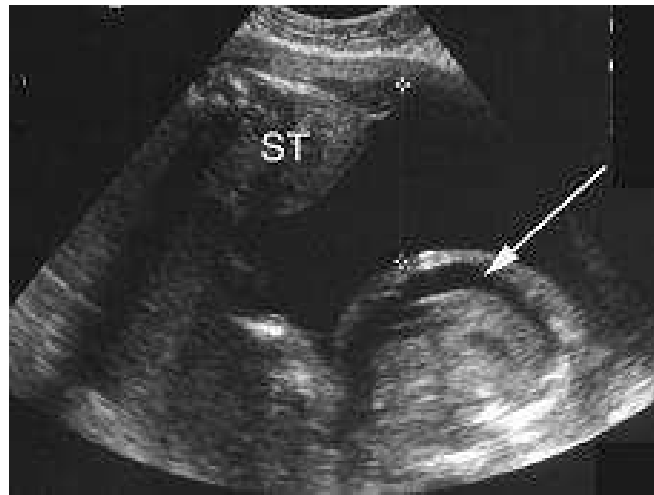- 2- د تنې د قطر يا Abdominal Diameter اندازه کول، چې له Bi Parietal Diameter سره تناظر نلري او له همدې لارې څخه د ماشوم د وزن پيدا کول هم شوني دي.
- 3- له پوستکي څخه په لاندې نسجونو کې د غوړو يعني شحمو د ځای پر ځای کېدو له کبله د پښو، لاسونو، سر او تنې په برخو کې د اذيمو د موندلو لپاره څېړنې.
- 4- د پلاستنا دقيقه معاینه: ځکه د شکر په ناروغانو کې پلاستنا لوی وي.
- 5- د جنين په بېلا بېلو غړو او سيستمونو کې بايد انوماليانې وپلټل شي: لکه په Limb, Cardio Vascular System, Esophagous, Trachea, Anus, Vertebra او داسې نورو کې.....
- 6- Uterine Mass + Pregnancy: د رحم د کتلو لکه Fibroid او د مبيض د کيستونو موجوديت بايد د Size او موقعيت له نظره و څېړل شي، ځکه اکثراً د زبان يا سقط لامل گرځي او بله دا چې پر ماشوم باندې د بلارينبت يا د ولادت په موده څه ډول اغيزې لرلای شي.
- 7- Large Placenta او د پلاستنا تومورونه
- 8- په لومړي Trimester او د دويم Trimester په لومړيو کې بايد د Hydatidiform Mole موجوديت وڅېړل شي.

:Stuck Twin Syndrome

- په دغه سندروم کې دوه گوني ماشومان داسې واقع کېږي، چې د يوه ماشوم په شا او خوا کې Polyhydroaminose او د بل ماشوم په شا او خوا کې Oligohydroaminose ليدل کېږي.
- د Stuck Twin په چار چاپېر کې د پردې ليدل مشکل دي، Stuck Twin غير متحرك او بنایي د رحم يا زيلانځ له قدامي يا جنبي دېوالونو سره نښتی وليدل شي.
- په يوه لويه مقطع کې کېدای شي د Stuck Twin په يوه خوا کې پرده وليدل شي.

د هغه ماشوم له شا او خوا څخه چې د Polyhydroaminose په وسیله چاپېر شوی، د یو مقدار مایع Aspiration د دویم ماشوم په شا او خوا کې د Amniotic Fluid د زیاتېدو لپاره گټور دي او د نوموړي ماشوم د ژوندي پاتې کېدو چانس ورسره زیاتېږي. دغه Syndrome په ډېرو پېښو کې له Twin to Twin Transfusion Syndrome اړیکه لري.





:Small for Date Pregnancy

:Intra Uterine Growth Retardation - 1

هر کله چې Fetus د خپل عمر په پرتله له ټاکل شوي % 10 څخه لږ وزن ولري يا دا چې د بلارینت په 36 اونۍ کې له 2500 گرامو څخه لږ وزن ولري، نو IUGR ورته ویلای شو. IUGR د ماشوم د تغذي د عدم کفایې په ترڅ کې منع ته راځي، د بېلگې په توگه کله چې مور د زړه په مزمينو ناروغيو اخته وي، بېلا بېل درمل يې اخیستي وي، په الکولو او يا سکرټو روگدې وي او يا دا چې کافي غذا يې نه وي اخیستې، نو ماشوم يې په IUGR اخته کېږي.

IUGR په درې شکلونو رانېکاره کېږي :

1- Symmetrical يا متناظر

2- Asymmetrical يا غير متناظر

3- Femur Sparing Pattern

په غير متناظر شکل کې د جنين تنه کوچنۍ او اسکېلېټ يې نارمل وي او د پلاستنا په وسيله د جنين د نه تغذي کېدو په نتيجه کې منع ته راځي.

په متناظر شکل کې د ماشوم د بدن ټول غړي په متناسب ډول کوچني وي، چې دغه حالت د مور د مزمنو ناروغيو او د مور په وسیله د بېلا بېلو درملو د خوړلو په نتیجه کې منځ ته راځي.

په Femur Sparing Pattern کې د ټولو غړو اندازې کوچنۍ، خو د Femur د هډوکي اوږدوالی نورمال وي.

- الټراساوند د IUGR په تعینولو کې ځانګړی رول لوبوي، هر کله چې په دریم Trimester کې د ماشوم نشو و نما له هغو غوښتونکو نورمونو څخه لږ او هر کله چې د دویم Trimester په وروستیو او دریم Trimester کې د ماشوم تنه کوچنۍ، خو Femur Length یې نارمل او یا زیات وي، نو باید د IUGR خوا ته فکر وشي.

- دغه راز په IUGR کې باید پښتورګي او مثانه په دقیقه توګه معاینه شي، ځکه چې اکثراً مثانه نه لیدل کېږي، پلاستت کوچنی او د Maturity نښې له وخت څخه مخکې لیدل کېږي.

اکثرأ Oligohydroaminose هم موجود وي.

د IUGR د تشخیص لپاره باید لاندې پارامترونه تعین او اندازه شي:

1- Head Circumference

2- Trunk Circumference

3- $Femur\ Length / Bi\ Parietal\ Ratio = 0.79 \pm 0.06$

4- Bi Parietal Diameter

5- Femur Length

6- Head / Trunk Circuference Ratio

د جنین اناټومي باید په دقیقه توګه معاینه شي، ځکه چې د جنین د انومالي ګانو په سلو کې لس پېښې له IUGR سره یو ځای لیدل کېږي.

د نسائي ناروغيو برخه يا Gynecology

Pelvic Inflammatory Disease (PID)

PID د ښځو د تناسلي غړو له Pyogenic Infection څخه عبارت ده. په التراسونډ کې د PID عمومي منظره په حوصله کې د یوه Cystic ساختمان یا اېسې شتوالی ده. Diverticulitis، Appendicitis او Crohn Disease د حوصلې اېسې کانو نور لاملونه دي.

:Pathology

PID د هغو انتاناتو په وسیله منځ ته راځي، چې د تناسلي سیستم له لارې سرایت کوي. تر ټولو عمده لاملونه یې Neisseria gonorrhoea او Chlamydia Trachomatis دي. بکتریاوې لومړی د Vagina له لارې Uterus او بیا له Uterus څخه Fallopian Tube ته داخلېږي، چې د Cervicitis او Salpingitis سبب کېږي. د انتان په نتیجه کې په انډومتریوم کې انتاني بدلونونه او Inflammatory Reaction منځ ته راځي تر دې، چې عضلي او د تیوبونو د Serosa برخې هم ډبلېږي یعنې ضخیمېږي. د انډومتریوم او نفیرونو په داخل کې Pus لیدل کېږي، چې د Pyometra او Pyosalpinx په نومونو یادېږي. بکتریايي انتانات د Ampula له لارې تخمدانونو او د پرېتوان د جوف څپر مه برخو ته رسېږي.

کله نا کله تخمدانونه ډېر متنن او په شا او خوا کې یې Pus یا قیح ټولېږي، چې د Tubo Ovarian Abscess په نوم یادېږي، دغه راز اېسې گانې د Cal De Sac په برخه کې هم منځ ته راتلای شي.

Sonographic منظره:

التراساوند باید لومړی په حوصله کې د انتاني ناروغیو Severity او انتشار را وپېژني دا په دې معنی چې التراساوند باید Massive Pyosalpinx، Ovarian Inflammation او د اېسې گانو منځ ته راتلل په گوته کړي. او په دویمه مرحله کې باید د التراساوند په وسیله PID له نورو حوصلي دردونو څخه لکه: د تخمدان اووېنتل یا Ovarian Torsion، Complicated Functional Cyst او Ectopic Pregnancy څخه تشخیص تفریقي شي.

په رحم کې د التراساوند موندنې:

هغه بدلونونه چې په رحم کې د PID په نتیجه کې منځ ته راځي د التراساوند په وسیله یواځې په 25% پېښو کې تشبېټېږي، د رحم لویېدل چې د رحم د عمومي التهاب په ترڅ کې منځ ته راځي تر ټولو ښه او عمده نښه ده او په رحم کې نورې نښې په لاندې ډول دي:

- د انډومتریوم په داخل د پردو شتوالی
- په انډومتریوم کې د مایع شتوالی
- د رحم د Serosa د برخې نامنظمېدل
- په نفیرونو کې د التراساوند موندنې:

د PID په سلو کې نوي پېښې د نفیرونو په برخه کې منځ ته راځي، چې عبارت دي له:

1- Thick Wall Dilated Fallopian Tubes

2- Acute PID (Pyo Salpinx)

3- Chronic PID (Hydro Salpinx)

په تخمدانونو کې د الټراساوند موندنې:

د PID په صورت کې په تخمدانونو کې دوه ډلې بدلونونه منځ راځي، چې د هغو له نظره د ناروغۍ شدت يا Severity ټاکل کېږي او دغه بدلونونه عبارت دي له:

(Mild PID) Tubo – Ovarian Complex -I

په دې صورت کې په Fimbrial برخو، تيوبونو، تخمدانونو او د سپروزا په څېرمه برخو کې التهابي بدلونونه منځ ته راځي:

- تخمدانونه لويېږي

- د تخمدانونو حدود نه ټاکل کېږي

- د تخمدانونو په شا او خوا مايع راټولېږي

- د تخمدانونو چارچاپير نسجونه ډبل او اډيمایي کېږي.

:Frank Abscess or Tubo Ovarian Abscess -II

چې په Sever PID باندې دلالت کوي.

Pelvic Abscess -

د حوصلې Acute Abscess نازک دېوالونه لري او محتوي يې Purulent وي او د

حوصلې Chronic Abscess بيا ډېر ډبل دېوالونه لري.

:Pelvi Free Fluid -

د PID په % 70 پېښو کې د Cul de Sac په برخه ټينگه مايع يعني Pus يا Blood ليدل

کېږي، چې بايد له حوصلې اېسې گانو څخه تشخيص تفريقي شي.

Pelvic Masses

د حوصلې کتلې په ټوليزه توگه په درې ډلو وېشل کېږي:

Pelvic Cystic Masses -I

Single Cystic Masses -1

Multiple Cystic Masses -2

Pelvic Solid Masses -II

Pelvic Complex Masses -III

له دې سره سره ځينې وخت بيا هم د التراساوند د يوې معاینې په وسيله نوموړې کتلې يو له بل څخه نشو بېلولای، خو له کلينيکي معایناتو څخه په گټې اخیستلو او د ناروغ په څارلو سره کولای شو قطعي تشخيص ته ورسېږو.

Pelvic Cystic Masses -I

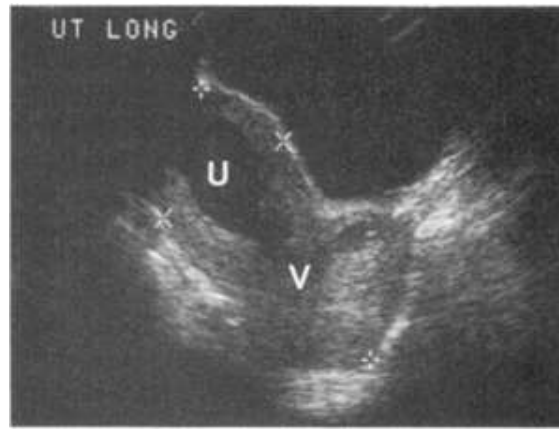
Single Cystic Masses -1

Uterine Single Cystic Masses -A

Hydrometrocolpos (Neonatal) -A

په دې صورت کې رحمي مهبلي کانال ارت يا متوسع او د مايع په وسيله ډک وي، چې د مهبل يا Cervix په برخه کې د بندښت له کبله منع ته راځي د بېلگې په توگه Imperforated Hymen.

د دغې پتالوژي محتوي د التراساوند له نظره Echofree يا Anechoic ښکارېږي او دغه حالت په پېغلو نجونو کې د بلوغ له عمر څخه مخکې ليدل کېږي.



:Hematometrocolpos (Premenarch) -B

په دې صورت کې رحمي مهبلي کانال ارت يا متوسع او د وينې په وسيله ډک وي، چې په پېغلو نجونو کې چې په Imperforated Hymen باندې اخته وي د لومړي Menstruation په راتلو سره منع ته راځي.

په دغه صورت کې د رحم په داخلي محتوياتو کې Internal Echo گانې ليدل کېږي.

:Hematometra

له هغه حالت څخه عبارت ده، چې يواځې Endometrial Canal له وينې څخه ډک وي، دغه حالت په ښځو کې د مهبل د ولادي تنگوالي يا Congenital Stinosis of Vagina او د رحم د Cervix د تنگوالي په نتيجه کې منع ته راځي.

Cervical Cancer او د همدغې ناروغۍ د درملنې په موخه له تشعشع څخه وروسته د Cervix تنگوالی هم د دغه حالت لاملونه کېدای شي.

دغه راز په حاد ډول په Ectopic Pregnancy کې او له ځيني جراحي عملياتونو څخه وروسته هم دغه حالت منع ته راتلای شي.

:Reproductive or Post Menorch Age (Pyometra)

د Pus Collection په وسیله د رحمي کانال توسع د Pyometra په نوم یادېږي، چې د Cervix د تنگوالي او په انډومتریوم کې د رحمي افرازاتو د ټولېدو له کبله منع ته راځي او په ثانوي توګه انتانات هم په کې علاوه کېږي.

په التراساوند کې د یوې Cystic یا Complex کتلې په څېر چې په منع کې یې Internal Echo گانې او ځینې وخت پردې هم وجود لري، لیدل کېږي.

که چېرې په داسې پېښو د ګاز تولیدونکي مایکرو ارګانېزموڼه هم ور علاوه شي، نو د کتلو په منع کې بیا ګازات له Shadow گانو سره یوځای په Echogenic شکل معلومېږي.

د یادونې وړ ده، چې کله نا کله Fibroid هم د یوه Cystic ساختمان په څېر Hypoechoic ښکارېږي.

:Intra Ovarian and Adnexal Single Cystic Masses -B

:Fullicular Retention Cyst - 1

دا ډول کیستونه د هورمون په وسیله د فولیکولونو د دوامداره تنبه کولو په نتیجه کې منع ته راځي، چې بالاخره د تبيض پر مهال نوموړي فولیکولونه تمزق نه کوي یعنې نه شکېږي.

په ټولیز ډول کله چې یو Fullicle له 2.6 cm څخه لوی شي د Fullicular Retention Cyst په نامه یادېږي.

دا ډول کیستونه په عمومي توګه کوچني وي، خو کله بیا تر 10 cm پورې هم رسېدلای شي.

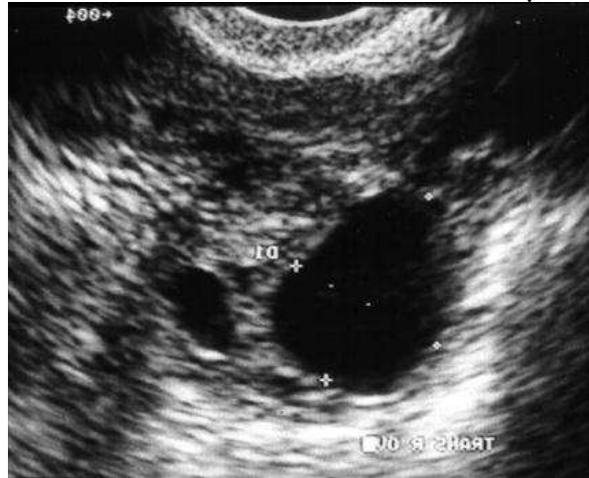اکثراً څو اونۍ وروسته په خپله له منځه ځي، د کیست محتوي په صاف او شفاف شکل ښکارېږي، خو کله ناکله بیا د کیست په منع خونېزي منع ته راځي چې د کیست په منع کې د Internal Echo گانو د لیدلو لامل کېږي.

:Corpus Luteal Cyst -2

يوگړی مبيضي کيسټ ده، چې د Progesteron د تنبه په نتيجه کې منع ته راځي او عموماً د بلاربنيت په 10-15 لومړيو اونيو کې ليدل کېږي. اندازه يې تر 15 cm پورې رسېدلای شي، دېوال يې ډبل او فوق العاده له رگونو څخه ډک وي او د خونړۍ په صورت کې يې په منع کې Internal Echo گانې ليدل کېږي. د التيراسونډ له نظره يې له Fullucular Retention Cyst سره تشخيص تفريقي ستونزمن دي يواځې د حمل په شتوالي سره تشخيص تفريقي ترسره کېدلای شي.

:Serous Cyst Adenoma -3

د تخمدانونو تر ټولو زيات سلېم تومور ده، چې د 20 او 50 کلونو په منع کې ليدل کېږي. دغه کتلې نازک دېوال لري، د داخلي پردو په وسيله په څو جوفونو وېشل کېږي، اندازه يې کوچنۍ او يا دا چې کېدای شي دومره زياته وي چې ټوله گېډه ونيسي په % 30 پېښو کې په دواړو خواو کې ليدل کېږي او له Ascitis سره بايد تشخيص تفريقي شي.



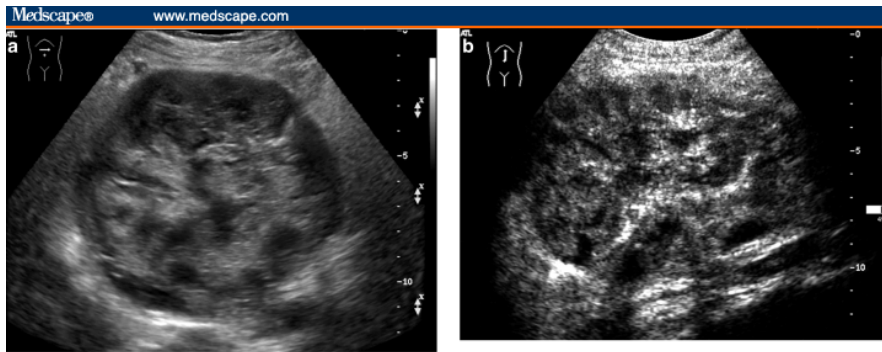
:Dermoid Cyst (Cystic Teratoma) -4

سره له دې چې Dermoid Cyst or Teratoma اکثراً Echogenic او Complex ساختمان لري، خو په ځیني پېښو کې په Hypoechoic شکل سره هم لیدل کېږي. لکه څرنګه چې، نوموړي تومورونه له بېلا بېلو نسجونو لکه هډوکو، غاښونو، وېښتانو او داسې نورو څخه جوړ شوي دي، نو لازمه ده چې د قطعي تشخیص لپاره د نوموړو تومورونو ساده X-Ray هم واخیستل شي ترڅو د هډوکو او غاښونو د خیال په لیدلو سره تشخیص قطعي شي.

: Cyst Adeno Carcinoma -5

تل د یوه Cystic ساختمان په څېر په Echofree شکل سره لیدل کېږي. د نوموړي کیست په ځینو برخو جامد نسجونه هم لیدل کېږي، چې د کیست په خبثت باندې دلالت کوي.

!Error

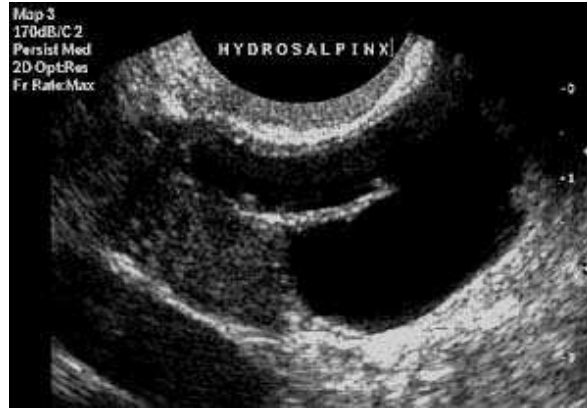

:HydroSalpinx -6

دغه حالت عموماً د نفیرونو د التهاب په ترڅ کې چې بهرنی برخه یې بندېږي، منع ته راځي.

د التيراساوند له نظره د رحم يا زيبلاڼخ په څنګ کې د قييف په څېر يا Funnel Shape يوه Cystic کتله ليدل کېږي .

د Pyosalpinx په صورت کې د کتلې محتوي ټينګه او په منع کې يې Internal Echo گانې ليدل کېږي او تل په دغه وخت کې د PID نښې موجودې وي .



:Para Ovarian Cyst -7

دا ډول کيسټونه د رحم او مبيض په منع کې ځای لري او په هغو بنځو کې چې په Productive کلونو کې قرار لري په يوگړي شکل ليدل کېږي .

نوموړي کيسټونه له Embryogenic پاتې شونو څخه عبارت دي، چې په لوبو او کوچنيو شکلونو ليدل کېږي او له Ovarian Cyst سره يې تشخيص تفريقي ډېر ستونزمن ده .

:Multiple Cystic Masses -II

د حوصلې گڼ شمېر کيسټونه دي، چې په لاندې ناروغيو کې ليدل کېږي:

Endometriosis -1

Thica Lutien Cyst -2

Poly Cystic Ovaries -3

Tubo – Ovarian Abscess -4

:Endometriosis -1

له رحم يا زيلانغ څخه بهر د بدن په نورو برخو کې په Ectopic شکل د انډومتریوم د نسجونو توضع ته Endometriosis ويل کېږي .

نوموړي نسجونه په حوصله کې د مبيضي هورمونونو په وړاندې په Cyclic توګه د خوږېزې په شکل ځواب وايي، چې همدغه خونېزې په حوصله کې د ګن شمېر Cystic کتلو په څېر ليدل کېږي .

دا ډول کوچني کيسټونه د Blebs په نوم او لوی کيسټونه يې د Chocolate Cyst په نامه يادېږي د نوموړو کيسټونو منځپانګه يا محتوي له وينې څخه عبارت ده، چې په منع کې يې Internal Echo ګانې ليدل کېږي .

د يادونې وړ ده، چې په دغه ناروغۍ کې د انډومتریوم نسج د بدن په نورو برخو کې لکه پوستکي، ځيگر، مثانه، کولمو، د سترګو په کونجونو، مخ، سينه او داسې نورو برخو کې هم توضع کولای شي، چې د مياشتني عادت پر مهال په نومول شويو برخو کې د خونېزې لامل کېږي .

:Thica Lutein Cysts -2

يوه Multi Cystic کتله ده، چې په نسحو کې په Reproductive کلونو کې ليدل کېږي .

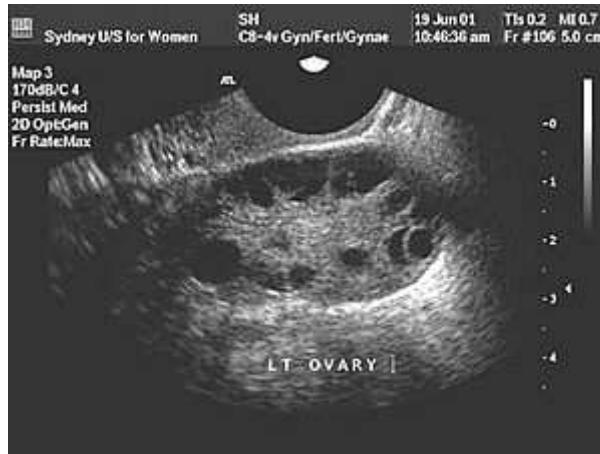دا ډول کتلې د Hydatidiform Mole او Chorio Carcinoma په څېر ناروغيو سره چې په زياته اندازه Human Chorionic Gonadotropin افرازوي په يوځايي توګه ليدل کېږي .

اکثراً په دواړو خواوو کې ليدل کېږي او ناروغه د Amenorrhea مخينه بيانوي .

:Poly Cystic Ovaries -3

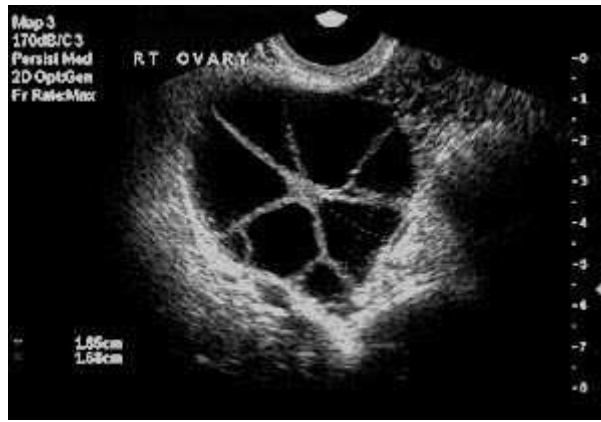
په دې صورت کې مبيض له طبعي حالت څخه لږ څه لوی، مرکز يې له Echogenic Stroma څخه جوړ او په چارچاپېر کې يې د 1-2 mm په اندازه گڼ شمېر کوچني کيستونه ځای لري.

نوموړې حالت د Reproductive عمر په لومړيو کلونو کې ليدل کېږي او اکثراً له Poly Cystic Ovaries سره يوځای Oligomenorrhea، Hirsotism، او Infertility هم ليدل کېږي، چې په ټوليز ډول د Stein Levental Syndrom په نامه يادېږي.



:Hyper Stimulated Ovarian Syndrom -4

په دې صورت کې تخمدانونه لوی او گڼ شمېر کيستونه په کې ليدل کېږي، چې د Clomophen او داسې نورو درملو په وسيله د اوردمهالو تنبهاټو په نتيجه کې منع ته راځي.



:Tubo Ovarian Abscess -5

په يوه يا دواړو Adenexas گانو کې له يوه غيرمنظم ساختمان څخه عبارت ده، چې ډبل دېوالونه لري.

منځپانگه يا محتوي يې مايع ده، چې په منع کې يې Internal Echo گانې او کله نا کله Fluid-Fluid Level هم ليدل کېږي.

دا ډول کتلې په يواځې توگه نه ليدل کېږي، بلکې د حوصلې او گېډې له نورو اېسې گانو سره په يوځايي شکل ليدل کېږي.

نوموړې کتلې فوق العاده حساسې او درد لرونکې دي.

:Plevic Complex Masses -III

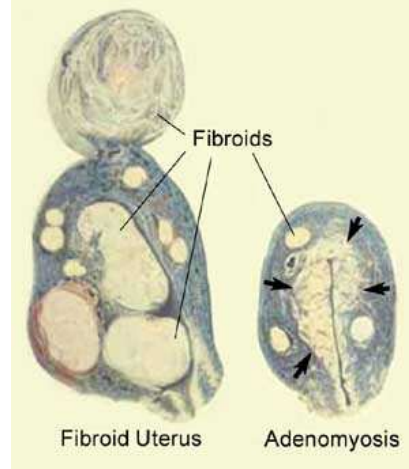
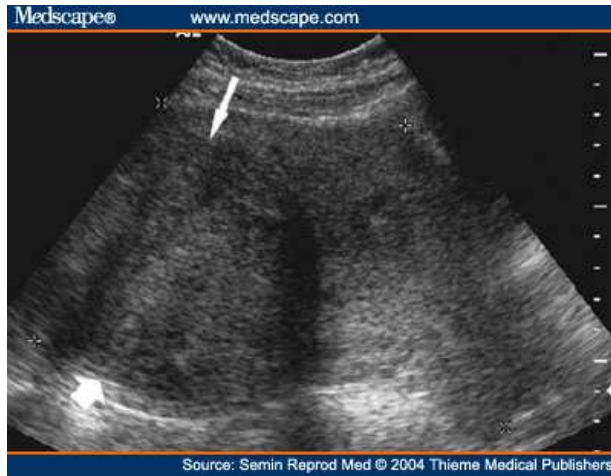
A -Urerin Complex Masses: چې عبارت دي له:

Mole Hydatidiform -1

Missed Abortion -2

Pyometra -3

4- Adenomyosis: په دې صورت کې د اندومتریو غدوي نسجونه په Ectopic توګه د رحم په Myometrium برخه توضع مومي، چې په Cyclic ډول د مبيضي هورمونونو په وړاندې ځواب وايي او نومول شوې برخه کې د خونريزۍ لامل کېږي. په التيراسونډ کې رحم لوی او د Complex Mass په څېر معلومېږي. په Sub Endometrial Adenomyosis کې له Endometrium څخه لاندې خونريزي صورت نيسي او د يوه کوچني Cystic ساختمان په شکل ليدل کېږي.



B - Adnexal Complex Masses :

په دې صورت کې په Adnexa گانو کې Hypoechoic او Echogenic ساحې ليدل کېږي، چې دېوالونه يې بنوې يا Smooth او عمدۀ کتلې په لاندې ډول دي:

1 - Cyst Adeno Carcinoma (Malignant) and Mucinous Cyst Adenoma
:(Benign)

دا ډول کتلې په Reproductive او Post Menopausal Age عمرونو کې ليدل کېږي، د Cystic کتلو ځانگړتياوې لري او د پردو په وسيله په څو جوفونو وېشل کېږي. دا ډول تومورونه په سليم او خبيث شکلونو منځ ته راتلای شي. د دې ډول کتلو په سليم شکل کې دېوالونه منظم، Well Defined and Regular Border، او دننۍ پردې يې نازکې دي او په خبيث شکل کې يې دېوالونه نامنظم يعنې IllDefined and Irregular Border، دننۍ پردې يې ډېرې ډېلې، جامد نسجونه يې ډېر زيات او بنايي Ascitis يې په هر شکل کې ليدل کېږي، خو له خبيث يا Malignant شکل سره ډېر زيات ليدل کېږي.

2- Serous Cyst Adeno Carcinoma

دا ډول کتلې له پورتنی تومور سره ورته والی لري، خو داخلي پردې يې ډېرې نازکې وي. د دېوالونو غيرمنظموالی، د کتلې په داخل کې د جامدو نسجونو شتوالی او Ascitis د نوموړې کتلې د خبائت يا Malignancy په هکله سوالونه زياتوي.

3- Cystic Teratoma (Dermoid Cyst)

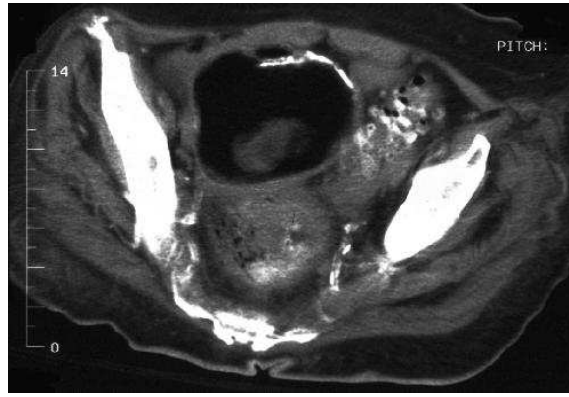
دا ډول کتلې د بېلا بېلو نسجونو لرونکې دي، چې ځينې نسجونه کله هډوکي او غاښونه يې د X-Ray په ساده کليشه کې هم خيال ورکوي.

د التيراسونډ له نظره بېلا بېلې منظرې لري چې عبارت دي له:

1- Mainly Cystic: دا ډول کتلې په عمومي توگه Cystic او په منځ کې يې جامدې منځپانگې يا محتويات چې Shadow هم لري، ليدل کېږي.

2- Complex: د Complex کتلو په څېر، چې شحمي انساج، وېښتان او هډوکي لري، ليدل کېږي.

3- Iceberg Appearance: په دې صورت کې د کتلې په منځ کې جامد او ډېر زيات Echogenic مواد ليدل کېږي.

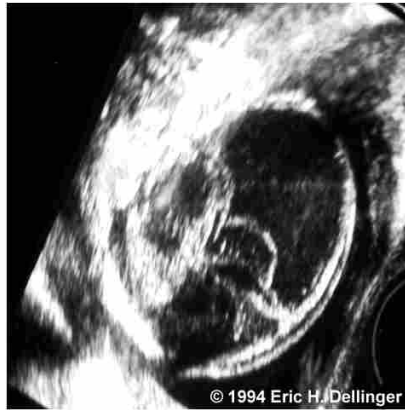

4- Echogenic Mass:

په دې صورت کې ټوله کتله Echogenic معلومېږي او کله نا کله د کولمو له Loop سره مغالطه کېږي.

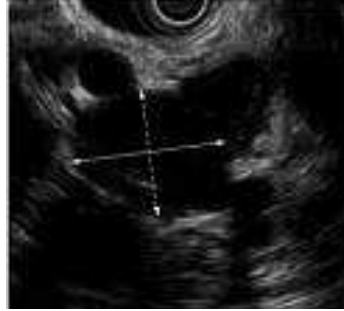5- Cystic Mass کې Fluid-Fluid Level:

په دې صورت کې کله نا کله Hair Ball د کتلې په منځ کې د یوه Echogenic ساختمان په څېر د لامبو وهلو په حال کې لیدل کېږي.



:Mucinous Cyst Adenoma Type -6

په دې صورت کې د يوې Cystic کتلې په داخل کې پردې ليدل کېږي او بنايي جامدې منځپانگې يا محتويات له پردو سره نښتي وي .



Pelvic Solid Masses -III

Uterine Solid Masses -A

Fibroid or Fibromyoma or Lyomyoma -1

Fibroid: کېدای شي په Reproductive عمر کې په پرمختلونکي شکل پرمختگ وکړي او د Menopause په کلونو کې بيا بېرته کوچنی کېږي .
د کلينیک له نظره ناروغه ښځه د حوصلې له دروندوالي، شندوالي يا عقامت او مهبلي خونړۍ څخه شکایت کوي .

د التيراساونډ له نظره رحم يا زيلانغ لوی او غير منظم معلومېږي، Fibroid د رحم په داخل کې د موقعيت پر بنسټ نومول کېږي:

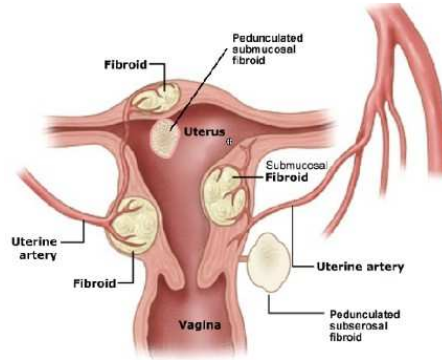
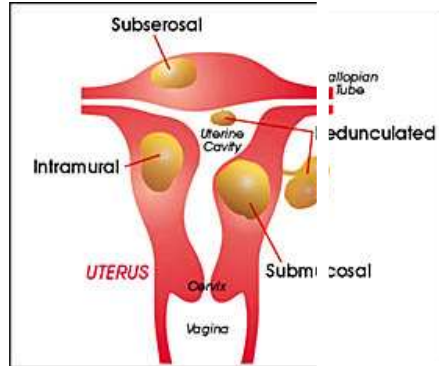
1- Intra Cavitary Fibroid: په دې صورت کې کتله د انډومتریوم کانال په دننه کې ځای لري .

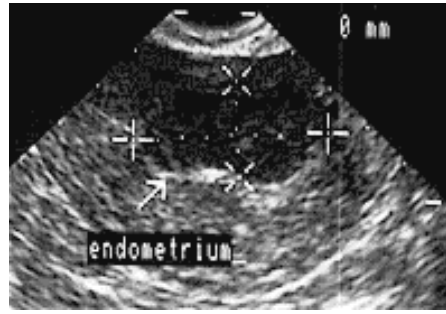
2- Sub Mucosal Fibroid: په دې صورت کې کتله له Mucosal Layer څخه لاندې قرار نیسي .

3- Intra Mural Fibroid: په دې صورت کې کتله د رحم د دېوال د يوې برخې په ضخامت کې قرار نيسي.

4- Sub Serosal Fibroid: په دې صورت کې کتله له Serosal Layer څخه لاندې ځای نيسي.

5- Pedunculated Fibroid: په دې صورت کې د Fibroid کتله د يوې نرۍ ساقې په وسيله له رحم سره اړيکه لري.





د رحم د Fibroid سونوگرافیک منظره په لاندې ډول ده:

- 1- رحم لوی، غیر منظم او ځینې برخې یې د مټانې داخل ته تبارز یا Indentation کوي.
- 2- د یوې گردې یعنی مدورې یا بیضوي کتلې په څېر لیدل کېږي، چې نسجي ساختمان یې له نارمل نسج سره یو شان وي.
- 3- Calcified Fibroid: په دې صورت کې د کتلې دېوالونه ډېر زیات Echogenic وي، تر دې چې کله ناکله د کتلې منځنۍ برخه هېڅ نه لیدل کېږي او د Fetus د سر په څېر خیال ورکوي.
- 4- له Fibroid سره د Endometrial Canal اړیکه: دا خبره بایده روښانه شي، چې Intra Cavitary Fibroid او Sub Mucosal Fibroid ښایي د مهیلي خونړۍ او شنډوالي یا عقامت لامل شي په داسې حال کې، چې Intra Mural Fibroid او Sub Serosal Fibroid په لږه اندازه د پورتنیو ستونزو لامل کېږي.
- 5- Pedunculated Fibroid: له هغې رحمي کتلې څخه عبارت ده، چې د یوې نازکې ساقې په وسیله د رحم له دېوال سره نښتې او د ساده التراسونډ په وسیله یې له Adenexal Mass سره بېلوونکي تشخیص مشکل، خو د Color Flow Ultrasound په وسیله یې د شریاني سرچینې له مخې، چې آیا له رحم څخه ده او که له Adenexa څخه، بېلوونکي تشخیص ترسره کولای شو.

بنايي دا ډول فبروئيډ Twist يا Torsion وکړي، چې په ترڅ کې يې د وينې بهير قطع او د کتلې د Infarction له کبله د حوصلې د شديدو دردونو لامل کېږي او د جراحي يوه عاجله پېښه جوړوي.

6- که چېرې Fibroid په حاد ډول حساس او درد پيدا کړي، نو بنايي په هغه کې Red Degeneration منع ته راغلی وي، چې په دې صورت کې د التراساونډ له نظره د هغه مرکز د خونريزی له کبله په Cystic شکل معلومېږي.

7- Malignant Degeneration of Fibroid: فبروئيډ په چټکۍ سره لوی، نامنظم او Hetrogeneous کېږي.

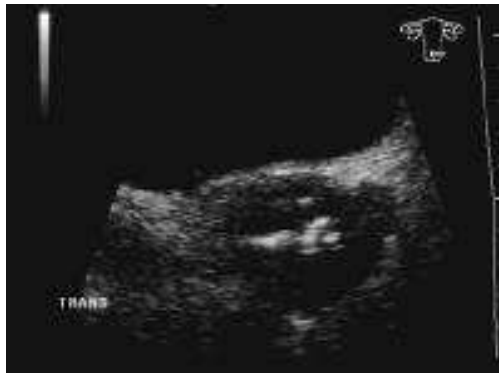:Cervial Cancer -II

د ښځو په تناسلي سيستم کې تر ټولو زياته پېښېدونکې Malignancy ده، چې پېښې يې په ټوليز ډول په څلورمه لسيزه کې زياتې ليدل کېږي.

کله نا کله يې Size ډېر کوچنی وي، چې په دې صورت کې بايد د Speculum او Histopathology د معایناتو لارښونه وشي.

Sonographic منظره يې په لاندې ډول ده:

1- Bulky Cervix: په دې صورت کې Cervix لوی، خنډې يې نامنظمې او بنايي کتله د مهبل او پرېطوان خواته توسعه پيدا کړي.



- 2- ځینې مهال د داسې یوې کتلې په څېر لیدل کېږي، چې د Cervix له برخې څخه د حوصلې د دواړو دېوالونو خواته توسعه پیدا کوي.
- 3- د رحمې افرازاتو په وړاندې د بندښت لامل ګرځي، چې په ترڅ کې یې رحم متوسع کېږي او ځینې وخت بیا همدغه Hematometra په حالونو باندې فشار راوړي او د Hydronephrosis سبب کېږي.
- 4- ځینې وخت د مثانې داخل لورته تېری کوي، چې د مثانې په دېوال کې د یوې غیر منظمې کتلې په څېر لیدل کېږي.
- 5- Para Aortic Lymphadenopathy او په ځیګر کې د مېتاستاز نښې نښانې لیدل کېږي.

:Endometrial Cancer -III

Endometrial Cancer د Menopause دورې په پیل کې لیدل کېږي. دکلینیک له نظره Vaginal Bleeding موجود وي، په الټراساوند کې رحم لوی او په انډومتریل کانال کې له مایع څخه علاوه یوه کوچنۍ او نامنظمه کتله هم لیدل کېږي.

:Adnexal Solid Masses -B

:Ovarian Cancer

په Adnexa ګانو کې تر ټولو عمده کتله له Ovarian Cancer څخه عبارت ده او د ښځو د مریني یو عمده لامل ګڼل کېږي. سره له دې چې د الټراساوند په وسیله یې د خباثت قطعي تشخیص ناشونی ده، خو بیا هم هغه عمده نښې نښانې چې د نوموړې کتلې په خباثت لالت کوي عبارت دي له:

1- دېوالونه یې نامنظم او د بېلېدو وړ نه وي (Irregular and Ill Defined Broder) دا په دې معنی چې تومور څېرمه نسجونو ته Penetration یا نفوذ کړی ده.

2- د يوې نامنظمې Multi Cystic کتلې په څېر چې جامد محتويات هم لري، ليدل کېږي.

3- Malignant Ascitis: په دې صورت کې مایع د کولمو په لوبونو کې په موضعي ډول ليدل کېږي او ښايي په پرېطوان کې Metastatic کتلې هم وموندل شي.

شنډوالی یا Infertility

د Menstrual Cycle فزيولوژي:

په منځنۍ توگه مياشتنۍ 28 Cycle ورځې نيسي، خو د 25 او 35 ورځو په منځ کې هم تغير کولای شي.

د مياشتنۍ عادت لومړۍ ورځ د Bleeding يا خونړيزۍ له لومړۍ ورځې څخه عبارت ده. يو نارمل مياشتنۍ Cycle د Hypothalamus او تخمدانونو د هورموني اړيکو په وسيله سمبالېږي.

د مياشتنۍ عادت له پيل څخه وروسته Hypothalamus په چټکۍ سره نخاميه غده د Follicle Stimulating Hormone – Releasing Factor په وسيله تنبه کوي، تر څو په تخمدانونو کې د فولیکونو د انکشاف لپاره Follicle Stimulating Hormone افراز کېږي.

پر دې مهال يعني د Cycle په لومړيو ورځو کې تخمدانونه د کوچنيو فولیکولونو – 1 mm لرونکي وي.

کله چې دغه فولیکولونه انکشاف او نشو و نما وکړي، نو د Estrogen هورمون افرازي او د انډومېټريوم د Regeneration لامل کېږي.

د دويمې اونۍ تر پايه يعني د Cycle په منځنۍ برخه کې يواځې يو فولیکول ډېر انکشاف کوي، چې د پاخه فولیکول يا Graffian Follicle په نامه يادېږي او په منځ کې يې هگۍ يا Ovum ځای لري.

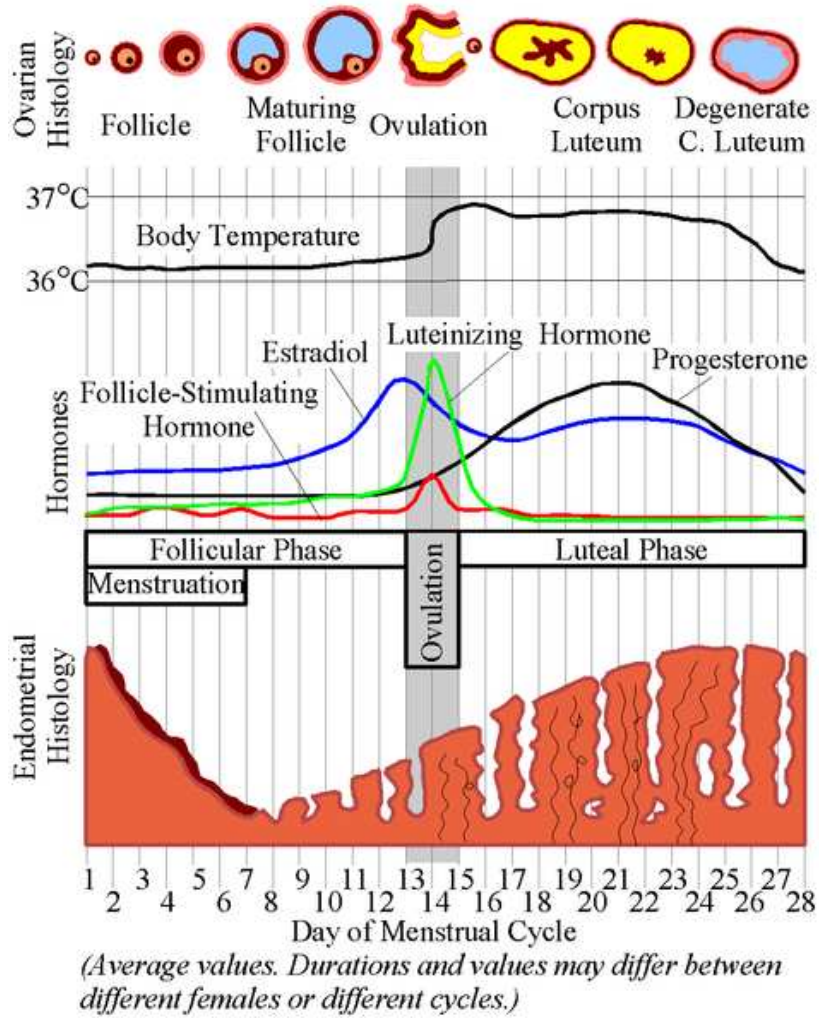
د نوموړي Graffian Follicle اندازه 1.5 – 2.5 cm ته رسېږي.

په دغه وخت کې بیا د نخامیې غده په زیاته اندازه د Luitinizing Hormone په نامه یو بل هورمون افرازوي، چې د پاخه فولیکول د تمزق یا شکېدو او له هغه څخه د هګۍ یا Ovum د آزادېدو لامل کېږي.

د هګۍ یا Ovum له آزادېدو څخه وروسته Corpus Luteum Cyst باقي پاتې کېږي، چې Progesterone افرازوي او د القاح شوې هګۍ یا Ovum لپاره انډومتریوم آماده کوي. که چېرې هګۍ یا Ovum القاح نشي، نو د Progesterone او Estrogen سویه راتیټېږي، چې د نوموړو هورمونونو د سقوط او راښکته کېدو له کبله هغه انډومتریوم چې مخکې تیار شوی د خونړۍ په شکل د مهبل له لارې بهر ته وځي او Cycle د دویم ځل لپاره له سره پیل کېږي.

په دغه Cycle کې انډومتریوم تغیر هم تغیر مومي له Menstruation څخه لږ څه وروسته انډومتریوم غیر فعال او نری کېږي.

د Ovulation پر مهال د انډومتریوم دواړو خواوو ته یوه Echogenic طبقه منځ ته راځي، له Ovulation څخه وروسته د انډومتریوم او Echogenic طبقې په منځ کې یوه Hypoechoic کرښه ښکارېږي، چې دغه مرحله له Secretary Phase سره سره خوري. د میاشتنی Cycle په بهیر کې د هورمونونو سویه په ډراماتیک شکل سره تغیر مومي، چې له دې سره سم د انډومتریوم منظره هم تغیر کوي.

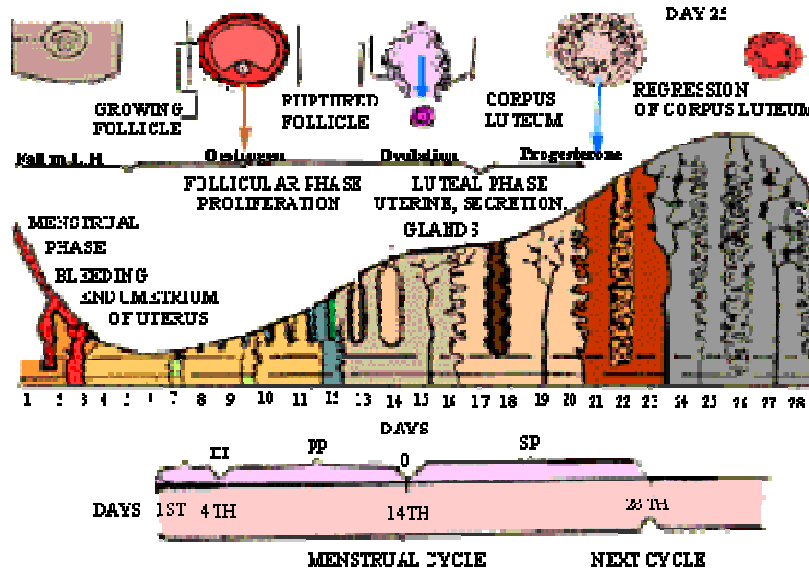


له Menses خخه وروسته انډومتریوم ډېر نازک (4 mm) او تشخیص ډېر مشکل وي.
 په نارملو ښځو کې د انډومتریوم پرېوالی د Menstrual Cycle په بهیر کې زیاتوالی
 مومي.

په Proliferative يا تکثري مرحله کې د انډومتریوم د پرېوالي زیاتېدل د Estrogen تر اغېز لاندې د حجرو په انکشاف پورې اړه لري (Graffian Follicle) د استروجن د تولید منبع ده).

له Ovulation څخه وروسته په Secretary Phase کې هم د انډومتریوم د طبقې پرېوالي ادامه پیدا کوي، ځکه چې د Progesterone تر اغېز لاندې Glandular Hyperplasia او Mucus Accumulation صورت نیسي (Corpus Luteum) د پروجسترون د تولید منبع ده).

په Proliferative يا تکثري مرحله کې انډومتر ځان ته د Three Ring منظره غوره کوي د انډومتریوم په غدو کې د مخاط د تولیدو له کبله د نوموړي Echogenicity زیاتېږي او په وروستی یا Secretary مرحله کې ټول انډومتریوم له یوې مخې Echogenic ښکارېږي او ځان ته د Two Ring منظره غوره کوي.



د Infertility پتالوژي او لاملونه:

په بنځو کې شنډوالي يا Infertility د دوه لاملونو په نتيجه کې منع ته راځي:

1- د هغو فزيولوژيکو فکتورونو گډوډېدل، چې د Ovulation ترسره کوونکي هورمونونه کنټرولوي.

2- هغه ساختماني ستونزې، چې د Fertilization مخنيوی کوي.

په شنډوالي کې شپږ مهم فکتورونه رول لري:

Cervical Disorders -1

Uterine / Endometrial Disorders-2

Tubal Disorders -3

Ovarian Disorders -4

Peritoneal Disorders -5

Male Disorders -6

د Cervix د Mucosa برخه له Vagina څخه Sperm اخلي او Reproductive Tract ته

یې لېږدوي، کله چې د Cervical Mucosa برخه د Sperm antibody لرونکې وي، نو

په سپرم اغېزه کوي او Fertility اغېزمنه کوي.

-I Congenital Malformation:

د رحم ساختماني نیمګړتیاوې سره له دې، چې له بلارېښت څخه مخنیوی کوي د ګڼ شمېر

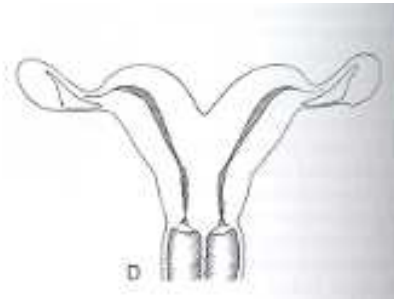
Abortions لامل هم کېږي.

له 1 نه تر 2 سلنه بنځې په دې ډول ستونز او پرابلومونو باندې اخته وي.

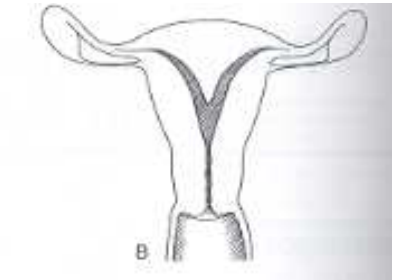
د رحم عمده انومالي ګانې عبارت دي له:

1- Uterine Didelphus: په دې صورت کې دوه Uterus چې یو له بل څخه په بشپړه

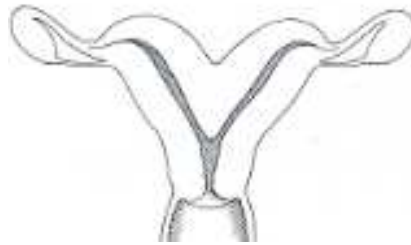توګه جلا وي او د Cervix په برخه کې سره نښلي، لیدل کېږي.



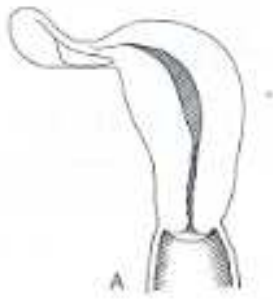2- Septate Uterus: په دې صورت کې يواځې يو رحم، چې دوه جلا جلا کانالونه لري، ليدل کېږي .



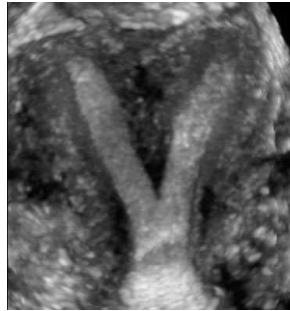
3- Bicornuate Uterus: په دې صورت کې د رحم په سفلي Segment کې Vaginal Canal، Cervical Canal او Endometrial Canal سره يو ځای او يواځې د يوه کانال په څېر ليدل کېږي، خو د رحم د Fundus په برخه کې په دوو بناخونو وېشل کېږي او دا تر ټولو زياته پېښېدونکې انومالي ده.



4- Uterus Unicornus: په دې صورت کې رحم د یوه ښاخ په څېر له یوه Cervix او یوه Canal سره لیدل کېږي.



5- Uterus Sub Septate: په دې صورت کې انډومتریوم د Fundus په برخه کې په دوه ښاخونو ویشل کېږي، خو نور رحم طبعي شکل لري.



6- Hypo Plastic Uterus: په دې صورت کې رحم خپل طبعي شکل لري، خو اوږدوالی یې له 4 cm څخه لږ وي. ځینې مهال په ناروغه کې د رحم له همدې کوچنیوالي سره سره بیا هم Menstruation لیدل کېږي.

:Poly Cstic Ovaries -II

Poly Cystic Ovarian Syndrome بنیایي یواځې او یواځې د Amenorrhea لامل شي، خو کله نا کله له Amenorrhea څخه پرته د Hirsutism او Obesity لامل هم کېږي. په دې صورت کې د التراسونډ له نظره مبيض له طبعي حالت څخه لږ څه لوی، مرکز یې له Echogenic Stroma څخه جوړ، په چارچاپېر کې یې د 2-1 mm په اندازه گڼ شمېر کوچني کیستونه ځای لري او له فولیکولونو څخه خالي وي. د Poly Cystic Ovaries قطعي تشخیص باید د Biochemical معایناتو په وسیله تائید شي، چې په دې صورت کې په وینه کې د Luitinizing Hormone اندازه فوق العاده لوړېږي.

:Endometriosis -III

په Reproductive کلونو کې له رحم څخه بهر د اندومتریوم د غدوي نسج توزع او غرس کېدل د خونړۍ لامل کېږي، په ځانگړې توگه که چېرې دغه خونړۍ په نفیرونو، تخمدانونو او Broad Ligament کې پېښه شي، نو د شنډوالي یا عقامت تر ټولو لوی او عمده سبب تشکیلوي.

:Pelvic Inflammatory Disease -IV

په دې صورت کې التهابي پروسه په ځانگړې توگه Tubo Ovarian Abscess د نفیرونو د بندښت لامل کېږي.

:Fibroid -V

د رحم لوی فیروئیدونه د Fetus د Abortion او یا Premature Labor لامل کېږي، خو Intra Cavitory Fibroid بیا د حمل له منځ ته راتلو څخه مخنیوي کوي.

:Uterine Synechia -VI

بنیایي په رحم کې پخوانۍ جراحي عملیې لکه Dilatation and Curettage او داسې نورې د اندومتریوم په داخل کې د فبروزي ساختمانونو د منځ ته راتلو لامل شي، چې په

دې صورت کې د انډومتریوم دواړه دېوالونه د همدغو فیروزونو په وسیله یو له بل سره نښلي او د Sperm او Ovum له یوځای کېدو او القاح څخه مخنیوی کوي. دغه حالت د Ascherman's Syndrome په نوم یادېږي.

:An Ovulation -VII

An Ovulation له هغه حالت څخه عبارت ده، چې تخمدانونه د Follicles په تولیدولو کې ناتوانه او یا دا چې Follicle انکشاف کوي، خو د Ovulation پر مهال تمزق نه کوي او په Follicular Retention Cyst بدلېږي.

نارمل فولیکول عموماً له تنبه پرته د 1.5 – 2.5 cm په اندازه تمزق کوي او د Ovulation سبب کېږي.

کله چې د یوه فولیکول اندازه له 2.5 cm څخه لویه وموندل شي، نو د Follicular Retention Cyst یا Lutinizied Unruptured Follicular Syndrome په نامه یادېږي، چې اکثراً دغه Cyst 2 یا 3 میاشتني عادتونو څخه وروسته په خپله له مینځه ځي.

د التیراسونډ په وسیله د فولیکول د انکشاف مانیتورېنگ:

په یوه نارمل او طبعي Cycle کې باید د تخمدانونو لیدنه او کتنه له اتمې او نهمې ورځې څخه پیل شي، چې په دې صورت کې باید د تخمدانونو Size او په هغو کې د فولیکونو شتوالی یادښت شي، معمولا په هر تخمدان کې 3 یا 4 فولیکولونه انکشاف کوي.

د Cycle په 10 او 11 ورځ له دواړو تخمدانونو څخه په یوه کې یواځې یو فولیکول پرمختګ کوي او د Cycle په منځنی برخه یعنی 14 او 15 ورځو کې نوموړی فولیکول په Mature Follicle یا Graffian Follicle چې اندازه یې 1.5 – 2.5 cm ته رسېږي، بدلېږي.

د Cycle په 16، 17 او 18 ورځ کې باید بیا معاینه ترسره او معلومه شي، چې آیا نوموړي Graffian Follicle تمزق کړی او که په Follicular Retention Cyst بدل شوی ده.

که چپرې د Follicle د انکشاف او تمزق يا شکېدو پروسه ورو يا بطي وي، نو بايد د فولیکولونو د تنبه کونکو درملو له ورکولو څخه مخنيوی وشي، ځکه چې اکثراً د Ovarian Hyper Stimulation Syndrome لامل کېږي.

په هغه صورت کې چې تخمدانونه نارمل او د کوچنیو فولیکولونو لرونکي وي، خو دغه فولیکولونه انکشاف ونه کړي، نو بايد هغه درمل چې Ovulation تنبه کوي په یواځې يا Combine شکل وکارول شي.

له اتمې او نهمې ورځې څخه وروسته بايد د فولیکول انکشاف وڅېړل شي، ځکه چې ښايي د Stimulation په صورت کې د فولیکول اندازه يا Size د هغه فولیکول په پرتله چې په طبعي توګه انکشاف کوي يوه اندازه لويه وي.

هغه درمل چې د Ovulation د تنبه کولو لپاره کارېږي عبارت دي له:

Clomophen Citrate -1

Human Menopausal Gonadotropin or Porgonal -2

Purified FSH or Metrdin -3

Bromocriptin -4

LH-RF Analogue -5

Human Chorionic Gonadotropin -6

Clomid بايد د مياشتني عادت له درېمې څخه تر اتمې ورځې پورې د 50 – 150 mg په اندازه پيل او د پنځو ورځو لپاره ادامه ورکړل شي.

:HMG or Porgonom

د ورځې له 1-3 امپولونو پورې په یواځې توګه يا له Clomophin څخه وروسته له څلورمې څخه اوومې ورځې پورې او يا دا چې له Clomide سره يو ځای د مياشتني عادت له څلورمې ورځې څخه پيل شي.

کله چې د فولیکول اندازه 2.4 cm ته ورسېږي او تمزق ونکړي، کېدای شي په Follicular Retention Cyst بدل شي، نو په دې صورت کې باید د 100000 - 150000 Unit په اندازه HCG یا Profasi، چې LH ته ورته اغېزې لري په زرقي توګه تطبیق شي.

نوموړي درمل په 39 - 36 ساعتونو کې د فولیکول د تمزق لامل کېږي.

:Hyper Stimulation Ovarian Syndrome

د فولیکولونو د تېنه کونکو هورمونونو له خطرناکو جانبي عوارضو څخه ده، چې Sonographic منظره یې په لاندې ډول خپرل کېږي:

1- په دې صورت کې تخمدانونه لوی او په منځ کې یې د نازکو دېوالونو لرونکي ګڼ شمېر کیستونه لیدل کېږي، چې له Thica Luteal Cyst سره یو شان منظره لري.

2- Ascitis

3- په شدیدو پېښو کې یې Pleural Effusion هم لیدل کېږي.

:Hystero Sono Sulpingo Graphy (HCG)

کله چې د نفیرونو په بندښت شکمن شو، نو اول باید ناروغه معاینه او د Douglas جوف ولیدل شي ترڅو مایع په کې وجود ونلري تر دې وروسته بیا په Cervix کې یوه Cannula ځای په ځای کوو او د هغې له لارې د 100 - 150 CC په اندازه Normal Saline د انډومتريوم په داخل کې زرق کوو، کله چې نفیرونه خلاص وي نوموړې مایع د نفیرونو له لارې Cul de Sac ته تېرېږي او هلته ټولېږي، خو کله چې نفیرونه بند وي په دویمه معاینه کې هم د Douglas جوف خالي او مایع نه په کې لیدل کېږي. په Real Time Scan یعنې کله چې مایع د معاینې په بهیر کې تطبیق شي، نو په نفیرونو کې د تطبیق شوي مایع Passage هم لیدلای شو.

:Invitro Fertilization

په هغه صورت کې چې نفیرونه بند وي، نو د التراساوند تر لارښوونې لاندې Graffian Follicle د یوې ځانګړې Cannula په وسیله اخیستل کېږي او له رحم څخه بهر القاح کېږي، وروسته بیا د نوموړې القاح محصول د هماغې ځانګړې کنولې په وسیله د مور اندومتریوم ته لېږدول کېږي، چې د Fertilization دغه میتود ته Test Tube Baby وایي.

له وخت څخه مخکې بلوغ:

له اته کلنۍ څخه مخکې د تناسلي غړو انکشاف ته له وخت څخه مخکې بلوغ وایي او د Hypothalamic – Pituitary Disorders په نتیجه کې، چې په سپروم کې د Gonadotropin Releasing Hormone د لوړېدو لامل کېږي، منع ته راځي. له وخت څخه مخکې بلوغ کېدای شي Idiopathic وي، خو عموماً د مرکزي عصبي سیستم یا CNS د آفاتو په نتیجه کې، چې د MRI په وسیله تشبېدلای شي، منع ته راځي.

له وخت څخه مخکې بلوغ د لاندې لاملونو په نتیجه کې منع ته راځي:

لاملونه	نجونې	هلکان
Idiopathic	74 %	41 %
CNS Lesion Precocious Pseudo Puberty	7 %	26 %
Ovarian Neoplasm or Cyst	11 %	X
Testicular Neoplas	X	10 %
Adrenal Neoplasm	2 %	22 %
Other	6 %	1 %

آرتيفکتونو برخه

آرتيفکت Artifact

د معاینې په بهیر کې د Monitor په پرده اضافي خیالونه یا د حقیقي خیالونو ګډوډېدل یا ورکېدل د Artifact په نامه یادېږي، چې همدغه غیر حقیقي خیالونه د معاینه شوي غړي حقیقي انځور نه منعکسوي.

ډېری دغه آرتيفکتونه د التراساوند د معایناتو څېړنې په منفي او مثبت ډول اغېزمنوي، دا په دې معنی چې آرتيفکتونه د اغېز له مخې ګټور او مضر کېدای شي:

د Posterior Enhancement او Posterior Shadowing په څېر ګټور آرتيفکتونه د Cystic ساختمانونو او کابو د تشخیص لپاره یوه لازمه برخه جوړوي، خو نور آرتيفکتونه اکثراً د یوه غړي د انځور په څېړنه او تفسیر کې ستونزې پېښوي.

د آرتيفکتونو ډلبندي Atrifacts Classification:

د التراساوند په معایناتو کې آرتيفکتونه په درې کټګورېو وېشل کېږي:

1 - Artifacts Related to Instruments Problem:

ځینې له دغو آرتيفکتونو څخه د ماشین د ناوړه ګټې اخیستنې او ځینې نور یې د ماشین د خرابۍ او ناسم کار کولو په پایله کې منع ته راځي.

2- Technique Dependent Artifacts :

دا ډول آرتیفکټونه د Sonographer د تخنیکي تېروتنو په پایله کې منع ته راځي .

3- Artifacts due to the Way Tissue Affect Sound :

دا ډول آرتیفکټونه له بېلابېلو نسجونو څخه د صوتي څپو د تېرېدو او نورو بېلابېلو محیطونو باندې د لږېدو او برخورد په نتیجه کې منع ته راځي .
د اولې او دویمې کتګورۍ له آرتیفکټونو څخه مخنیوی کولای شو، خو له درېمې کتګورۍ آرتیفکټونو څخه په هېڅ ډول مخنیوی نشو کولای او په هېڅ ډول د سمونې او اصلاح وړ نه دي .

په الټراساوند کې آرتیفکټونه په بېلابېلو نسجونو کې د صوتي امواجو د تېزوالي (په داسې حال کې چې په نارمله توګه 1540 m/sec منل شوی ده)، د صوتي څپو د انکسار (په داسې حال کې چې د صوتي موج حرکت په مستقیمه توګه منل شوی ده)، د صوتي امواجو د خپرېدو یا انتشار، د موخه شوي غړي له څېرمه نسجونو سره د ټکر او د هغه د بې اغېزه اېکو ګانو په ترڅ کې د Monitor پر مخ منع ته راځي .

په الټراساوند کې په ډېره زیاته پیمانه آرتیفکټونه وجود لري، چې د تشخیص له عمده ستونزو څخه ګڼل کېږي .

مونډر یې په لاندې کتګورۍ کې له مهمو ډولونو څخه په لنډه توګه یادونه کوو:

1- Artifact Caused by Equipment

د هغو آرتیفکټونو مهمې بېلګې، چې د الټراساوند د ماشین په وسیله منع ته راځي په لاندې ډول دي:

1- Elecrical Noise Artifact

2- Side Lobe Artifact

3- Paralyse Artifact

4- Main Bag Artifact

:Electrical Noise Artifact -1

دا ډول آرتيفيکټونه د التيراسونډ ماشين ته د نورو برقي ماشينونو د نږدېوالي په نتيجه کې منځ ته راځي د بېلگې په توگه په ICU گانو کې، چې د التيراسونډ په انځور کې د شعاعي کړنو په څېر ښکارېږي.

د دا ډول آرتيفيکټونو د مخنيوي لپاره بايد د التيراسونډ د معاینې د ترسره کولو پر مهال نومول شوي برقي ماشينونه گول شي.

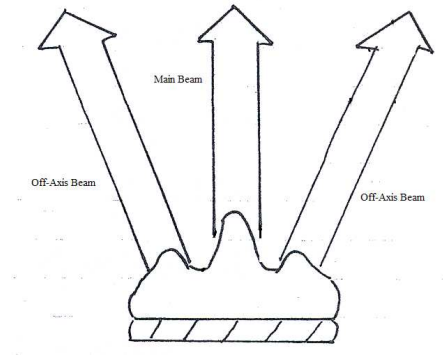
:Side Lobe Artifact -2

دا ډول آرتيفيکټ د Off-Axis Ultrasound Beam او Grating Lobes په نومونو هم يادېږي.

مونږ داسې فکر کوو، چې د التيراسونډ Transducer يواځې يو Beam، چې د بهر لور ته انتشار کوي، توليدوي، خو حقيقت بيا داسې نه ده.

ټول پرابونه له Main Beam څخه علاوه جانبي لوبونه (Off-Axis Beam) هم توليدوي، چې همدغه Side Lobes د اصلي او رېښتيني Beam په پرتله ډېر زيات کمزوري وي.

خو بيا هم کېدای شي له نوموړو جانبي لوبونو څخه داسې ايکو گانې توليد شي، چې په تېروتنې سره د اصلي Beam په ايکو گانو کې واقع او هلته ځای ونيسي.



په لنډه توگه بايد وويل شي، چې له اصلي Beam څخه علاوه دواړو خواوو ته يوه اندازه صوتي څپې له قوي انعكاسوونكو محيطونو سره ټكر كوي، چې ايكو گانې يې بيا د اصلي Beam په منځ كې رسمېږي.

:Paralysis Artifact -3

لكه څرنګه چې په Transducer كې د تطبيق شوي برق چې څو سوه ولته كېږي او د صوت له انعكاس څخه د اخيستل شوي برق، چې يو ولټ يا د يوه ولټ څو مېليونمه برخه كېږي، د پوتانشيل تفاوت ډېر زيات ده، نو له همدې كبله كله نا كله د ماشين Amplifire په سمه توگه كار نشي ترسره كولاى او په ترڅ كې يې په نږدې ساحه كې ځينې ايكو گانې بلاك كېږي، چې دا پېښه د Paralysis په نامه يادېږي او په حقيقت كې يو ډول آرتيفكت ده، چې د Monitor په پرده د ښه انځور او ښه Resolution له منځ ته راتلو څخه مخنيوى كوي.

د دې ستونزې د مخنيوي لپاره بايد له Transducer څخه د هغه نسج د لرې كولو لپاره، چې معاینه كول يې غواړو د پوستکي په سر د Water Bag يا Jelly Pad په څېر يو بل شى كښېښودل شي.

:Main Bang Artifact -4

په دې صورت كې د Skin – Transducer Interface له كبله په Sub Cutaneous Tissues كې يوه روښانه ساحه ليدل كېږي، چې د Transducer او پوستکي تر منځ د پرېږ او ډبل Interface له كبله توليدېږي او اکثراً د زړو او پخوانيو ترانسډيوسرونو په وسيله منځ ته راځي او مخنيوى هم نه ورڅخه كېږي.

د نويو ترانسډيوسرونو كارونه دا ډول آرتيفكتونه نه توليدوي.

د Near-Time-Gain Compensation په څېر ناسم تخنيكونه هم د دا ډول آرتيفكتونو لامل كېږي.

په Main Bang Artifact کې Superfacial او Sub Cutaneouse پتالوژي کاني له نظره پتې پاتې کېږي .
 په لوړه فرېکونسي د Transducer کارول، د Near Gain په سمه توګه کارول او د التراسونډ له Jel څخه په سمه توګه ګټه اخیستل دا ډول آرټیفکټ تر یوې اندازې راکمولای شي .

:Artifacts Caused by Technique -II

:Noisse

Noise یا د روښانه ټکو منع ته راتلل د Gain زیاتولو په نتیجه کې تولیدېږي، ښایي په دې صورت کې Gain دومره لوړ وي، چې د مثاني په شان یوه Cystic ساختمان کې Low Level Echo ولیدل شي .
 په دې ډول آرټیفکټ کې Cystic ساختمان په Complex حتی Solid شکل ښودل کېږي .
 دا ډول Artifact د Gain په سمو کارولو سره د اصلاح وړ ده .
 دغه راز که چېرې په یوه Solid کتله کې Gain زیات کړای شي، نو ښایي په Cystic شکل ولیدل شي .

:Artifacts Caused by Sound Tissue Interaction -III

1. Enhanced Trough Transmission
2. Acoustic Shadowing
3. Reverbration Artifact
4. Mirror Image Artifact
5. Beam Width Artifact
6. Velocity Artifact
7. Refraction Artifact
8. Echogenic Focal Zone
9. Split Image Artifact
10. Cure Edg Artifact

11. Slice Thickness Artifact

12. Comit Tail Artifact

-1 :Enhanced Trough Transmission (Acoustic Enhancement)

کله چې غبریزې څپې یعنې صوتي امواج له یوه مایع چاپیریال یعنې محیط څخه تېرېږي، نو په لږه اندازه Attenuate یا کمزوري کېږي او کله چې بیا همدغه موجونه د مایع محیط په شا کې له جامدو نسجونو سره ټکر وکړي، نو یو څه شدیدې ایکو گانې تولیدوي او په نتیجه کې د مایع محیط شاتنې برخه روښانه معلومېږي.

د بېلگې په توګه د مثانې، Gall Bladder او ټولو Cystic کنلاتو په شاتنې برخه کې روښانه ساحې لیدل کېږي، چې دا د Cystic ساختمانونو د تشخیص لپاره یوه ګټوره نښه ده.

-2 :Acoustic Shadowing

د Acoustic Enhancement مخالف حالت ده، په دې صورت کې High Echo د Reflector محیطونه (یعنې هغه محیطونه چې کثافت یې ډېر زیات وي، د التراسونډ موجونو ته انعکاس ورکوي او زیات Attenuation تولیدوي) له خپل ځان څخه د التراسونډ د Beam له تېرېدلو مخنیوی کوي، چې په نتیجه کې یې د دې محیطونو په شاتنې برخه کې Echo گانې کمزوري او یا بېخي ورکېږي او د نومول شوي ساختمان په شا کې یوه تیاره (Hypoechoic ro Echofree) سیمه رسمېږي چې دغه حالت د Acoustic Shadowing په نامه یادېږي.

Acoustic Shadowing د تیرو، هډوکو، Calcification، فلزاتو او گازاتو په شاتنې برخه کې لیدل کېږي او د نومول شویو ساختمانونو د تشخیص لپاره یوه نښه او په زړه پورې نښه ده.

:Reverbration Artifact -3

دا ډول آرتيفيڪټ ډېر زيات ليدل کېږي او يو بدغونى (مضر) آرتيفيڪټ ده، د التراساوند له Beam سره د موازي کرښو په شکل رسمېږي. دا ډول آرتيفيڪټ هغه وخت منع ته راځي، چې د التراساوند موجونه د دوو کلکو او موازي محيطونو يا د يوه کليک محيط او Transducer تر منع څو ځلې تک را تک يعنې Ping-Pong وکړي، چې په نتيجه کې يې هغه مهالنى واټن (زمانى فاصله) اوږدېږي، نو له همدې کبله بايد په نوموي واټن کې بايد د التراساوند Beam د دويم ځل لپاره Transducer ته ورگرځي.

Reverbration Artifact په لاندې شکلونو د Monitor په مخ تشکيلېږي:

- 1- په ټوليز ډول Multiple وي يعنې څو کرښې وي
 - 2- کرښې موازي او يو له بل څخه په مساوي فاصلو قرار لري.
 - 3- يوه يا ډېرې کلکې سطحې (انعکاس ورکونکې) د آرتيفيڪټ د سرچينې په توگه پېژندل کېږي.
 - 4- له سرچينې يا منبع څخه لرې کرښې يو پر بل پسې د Attenuation له کبله کمزورې کېږي.
- دا ډول آرتيفيڪټ عموماً د مثانې په قدامي دېوال کې تشکيلېږي، چې په دې برخه کې د دېوال د پرېوالي اندازه کول ستونزمنوي.
- دغه راز هغه Cystic کتلې چې د گېډې قدامي دېوال ته نږدې ځای ولري د Complex کتلو په څېر خيال ورکوي.
- دا ډول آرتيفيڪټونه له بېلابېلو فرېکونسيو څخه په کتې اخیستلو، له بېلابېلو کونجونو يعنې زاويو څخه د معاینې په ترسره کولو او د گېډې په قدامي دېوال Transducer ته په زور ورکولو تر يوې اندازې اصلاح کولای شو.

:Mirror Image Artifact -4

په دې ډول آرټیفکټ کې تر موخې لاندې غړی د التراساوند په انځور کې دوه گونې بنکارېږي، چې یو یې په اصلي او بل یې د آینه په ځای کې لیدل کېږي.

کله چې انځور له داسې یوه غړي څخه سرچینه واخلي، چې په شا کې یې د Diaphragm یا د فقراتو د جسم په څېر کلک او منحنی یعنی High Echo Reflector ساختمانونه ځای ولري، نو په دې صورت کې د منحنی جسم له سطحې څخه د Echo گانو راکرځېدل په ډوله ترسره کېږي: چې یو ډول یې په مستقیمه توګه او بل ډول یې له انکسار څخه وروسته د Transducer سطحې ته رسېږي یعنی لومړی ډول Echo گانې ژر او دویم ډول په ځنډ سره د Transducer سطحې ته رسېږي، نو له همدې کبله د Target Organ خیال په دوو ځایونو کې یعنی یو په اصلي او بل له منحنی سطحې څخه لري (یعنی له منحنی جسم څخه هاخوا) منع ته راځي.

د بېلګې په توګه د Diaphragm په شا کې د ځیګر انځور او یا د فقراتو د انځور په شا کې د ابهر انځور.

هر کله چې Right Side Pleural Effusion موجود وي، نو د ځیګر Mirror Image Artifact د ډیافراګم په شا کې تشکیلېږي.

:Beam Width Artifact -5

لکه څرنګه چې د التراساوند Beam ثابت ده، نو کله نا کله په هغه کې تر موخې لاندې غړی او یوه برخه د څېرمه غړي یو د بل پر مخ خیال ورکوي، چې په پایله کې یې د څېرمه برخې انځور په اصلي انځور لوېږي او د انځور د ګډوډېدو سبب کېږي.

د بېلګې په توګه د Cyst د څېرنې پر مهال د څېرمه نسجونو خیال د کیست په داخل کې د Debris یا جامدو منځپانګو په شکل لیدل کېږي.

د دې ډول آرټیفکټ د مخنیوي لپاره باید ناروغ په بېلابېلو وضعیتونو معاینه شي او یا دا چې Scan باید له بېلا بېلو زاویو څخه ترسره شي.

:Velocity Artifact -6

د فاصلو او اندازو تعینول په نسجونو کې د صوتي امواجو د تېزوالي پر بنسټ محاسبه کېږي (په منځنۍ توګه 1540 m/sec).
په حقیقت کې د صوتي څپو تېزوالی په بېلا بېلو نسجونو کې توپیر لري، نو له همدې کبله تل د الټراساوند معایناتو په اندازه کې 5% حتی تر دې زیاته تېروتنه پېښېدلای شي، چې دې ډول آرتیفیکټ ته Velocity Artifact وايي.

:Refraction Artifact -7

دا ډول آرتیفیکټ د Lateral Edge Shadow په نامه هم یادېږي.
ښایي په دې صورت کې شاتنی سیوری د ښه کېسول شویو ساختمانونو (لکه ښه منظم کیست) د څنډې یا څی په شا کې هم تشکیل شي، چې په نتیجه کې یې صوتي موجونو انکسار د منحنی جسم د ډېوال د څنډې په وسیله صورت نیسي.
په ټولیز ډول Lateral Edge Shadow د کیستونو د تشخیص لپاره ډېر ښه نښه او علامه ده، خو یواځې د الټراساوند د پرمختللو ماشینونو او High Frequency او High Resolution پرابونو په وسیله منځ ته راځي.
دغه راز کېدای شي دا ډول Shadow ګانې د جامدو، ښو کېسول شویو او منظمو جسمونو په شا کې هم لیدل کېږي.
علاوه له دې دا ډول سیوری د Cyst د سلیموالي لپاره یوه ښه نښه او علامه ده.

:Echogenic Focal Zone -8

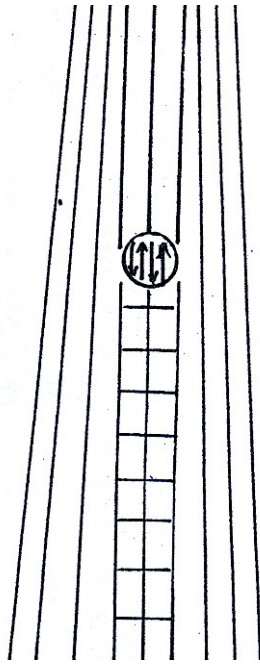
کله چې صوتي موجونه (Ultrasound Beam) پر یوه غړي په عمودي یا Perpendicular توګه ولېږي، نو په دې صورت کې موجونه په محراقي برخه یعنی Focal Zone کې یو له بل سره ډېر نږدې کېږي، چې له دې سره یې شدت هم زیاتېږي، نو

له همدې كبله له نوموړې برخې څخه راكړځېدلې Echo گانې ډېرې قوي وي، يعنې هر غړی چې په دغه Focal Zone كې قرار ولري هغه ډېر Echogenic معلومېږي. د بېلگې په توگه د Right Hepatic Vein دېوالونه، چې په Focal Zone كې قرار لري او په Echogenic شكل خيال وركوي، ځكه چې صوتي موجونه په عمودي توگه په نوموړي ساختمان لږېږي او په همدغه ناحيه كې Focus كېږي.

:Comet Tail Artifact-9

د Reverberation Artifact يو شكل ده، چې د كوچنيو او شديد Echogenic ذراتو لكه د كوچنيو فلزي ذرو، يا د Cholestrol كرسټلونو او يا كوچنيو تېرو په منع كې توليدېږي.

په دې صورت كې توليد شوې Echo گانې په پرلپسې توگه يو له بل سره په ډېره نږدې فاصله د موازي كرنسو په شكل، چې په تدريجي توگه كمزورې كېږي د TV Screen تر لاندې برخې د لكې لرونكي ستوري په څېر ليدل كېږي.



:Split Image ro Anterior Abdominal Wall Artifact-10

Sub Cutaneous Fat او د گېډې د قدامي دېوال عضلې د التيراساوند موجونه خپروي يعني تشعب وركوي، چې دغه پېښه د عميقي ساختمانونو انځورونه خرابوي، يعني كله چې Beam د گېډې له قدامي دېوال څخه وارد شي، نو په دې صورت كې صوتي موجونه د Sub Cutaneous Fat او د گېډې د عضلو په وسيله انكسار كوي او هغه Echo گانې چې د صوتي موجونو د انكسار په نتيجه كې منع ته راځي د مدنظر غړي د دويم انځور د جوړېدو لامل كېږي.

د بېلگې په توگه په Gestational Sac كې د دوه Embryo گانو ليدل، چې يو يې حقيقي او بل يې په كاذب ډول له منكسره Echo گانو څخه تشكيلېږي.
د دې نيمگړتيا د له منځه وړلو لپاره بايد Scan له بېلا بېلو زاويو څخه ترسره شي.

:Curve Edge Artifact - 11

د مور په گېډه کې په ځانگړې توگه د بلارېسنت په وروستيو اونیو کې د Fetus د قحف د څېړنې پر مهال، چې کله د التراسونډ Beam د قحف له څنډو څخه چې ښه منحنی (محدب) دي تېرېږي، نو له انکسار سره مخامخ کېږي او د قحف څنډې پداسې شکل سره لیدل کېږي چې د هډوکو تمادي یې یو له بل سره پرې کېږي. د دې نیمگړتیا د له منځه وړلو لپاره باید Scan له بېلا بېلو زاویو څخه ترسره شي.

:Slice Thickness Artifact - 12

په دې صورت کې د التراسونډ انځور د Monitor پر مخ په 2-Dimensional یا دوه بعدي شکل لیدل کېږي یعنې Width and Height او په حقیقت کې د التراسونډ مقطع د درې بعدونو لرونکې وي یعنې (Width, Height and Thickness)، خو Slice Thickness نه لیدل کېږي. په جبري توگه د درې بعدي انځور ښودنه په دوبعدي شکل سره ښایي د دې لامل شي، چې جسم په ډبل شکل ولیدل شي او تشخیص گډوډ کړي. دا ډول آرټیفکت په Cystic کتلانو کې، چې په Echogenic شکل او د Gall Bladder په دېوال کې، چې په غیر حقیقي توگه ډبل معلومېږي، منع ته راځي.

ومن الله توفیق

Refresences:

1. Senders Clinical Sonography " Roger. C Sanders"
2. Real Time Ultrasound in obstetrics and Gynaecology (Shahida Zahid)
3. Introduction to ultrasound " William J. Z Widebel M.D Royah Sohaey M.D"
4. Ultrasound in Emergency Medicine " Sve Davies DMU. AMS"
5. Basic Tips to Ultrasonography "The Burwin Institute of Ultrasound Canada. Asian Brawan"
6. Mesurement in Ultrasonography " Prof. Dr. M. Nawab Anjam MD"
7. ACR – Ultrasound learning files
8. Internet different sites.

Publishing Medical Textbooks

Honorable lecturers and dear students!

The lack of quality textbooks in the universities of Afghanistan is a serious issue, which is repeatedly challenging students and teachers alike. To tackle this issue we have initiated the process of providing textbooks to the students of medicine. In the past three years we have successfully published and delivered copies of 136 different books to the medical colleges across the country.

The Afghan National Higher Education Strategy (2010-1014) states:

“Funds will be made available to encourage the writing and publication of textbooks in Dari and Pashtu. Especially in priority areas, to improve the quality of teaching and learning and give students access to state – of – the – art information. In the meantime, translation of English language textbooks and journals into Dari and Pashtu is a major challenge for curriculum reform. Without this facility it would not be possible for university students and faculty to access modern developments as knowledge in all disciplines accumulates at a rapid and exponential pace, in particular this is a huge obstacle for establishing a research culture. The Ministry of Higher Education together with the universities will examine strategies to overcome this deficit. One approach is to mobilize Afghan scholars who are now working abroad to be engaged in this activity.”

Students and lecturers of the medical colleges in Afghanistan are facing multiple challenges. The out-dated method of lecture and no accessibility to updates and new teaching materials are the main problems. The students use low quality and cheap study materials (copied notes & papers), hence the Afghan students are deprived of modern knowledge and developments in their respective subjects. It is vital to compose and print the books that have been written by lecturers. Taking the situation of the country into consideration, we desperately need capable and professional medical experts who can contribute to improving the standard of medical education and Public Health throughout Afghanistan. Therefore enough attention should be given to the medical colleges.

For this reason, we have published 136 different medical textbooks from Nangarhar, Khost, Kandahar, Herat, Balkh and Kapisa medical colleges and Kabul Medical University. Currently we are working to publish 20 more medical textbooks for Nangarhar Medical Faculty. It should be mentioned that all these books have been distributed among the medical colleges of the country free of cost.

All published medical textbooks can be downloaded from www.ecampus-afghanistan.org

The book you are holding in your hands is a sample of a printed textbook. We would like to continue this project and to end the method of manual notes and papers. Based on the request of Higher Education Institutions, there is the need to publish about 100 different textbooks each year.

As requested by the Ministry of Higher Education, the Afghan universities, lecturers & students want to extend this project to the non-medical subjects e.g. Science, Engineering, Agriculture, Economics, Literature and Social Science. It should be remembered that we publish textbooks for different colleges of the country who are in need.

I would like to ask all the lecturers to write new textbooks, translate or revise their lecture notes or written books and share them with us to be published. We will ensure quality composition, printing and distribution to the medical colleges free of cost. I would like the students to encourage and assist their lecturers in this regard. We welcome any recommendations and suggestions for improvement.

It is worth mentioning that the authors and publishers tried to prepare the books according to the international standards but if there is any problem in the book, we kindly request the readers to send their comments to us or the authors in order to be corrected for future revised editions.

We are very thankful to German Aid for Afghan Children and its director Dr. Eroes, who has provided fund for this book. We would also like to mention that he has provided funds for 40 other medical textbooks in the past three years which are being used by the students of Nangarhar and other medical colleges of the country.

I am especially grateful to GIZ (German Society for International Cooperation) and CIM (Centre for International Migration & Development) for providing working opportunities for me during the past four years in Afghanistan.

In Afghanistan, I would like to cordially thank His Excellency the Minister of Higher Education, Prof. Dr. Obaidullah Obaid, Academic Deputy Minister Prof. Mohammad Osman Babury and Deputy Minister for Administrative & Financial Affairs Prof. Dr. Gul Hassan Walizai, Chancellor of Nangarhar University Dr. Mohammad Saber, Dean of Medical Faculty of Nangarhar University Dr. Khalid Yar as well as Academic Deputy of Nangarhar Medical Faculty Dr. Hamayoon Chardiwal, for their continued cooperation and support for this project.

I am also thankful to all those lecturers that encouraged us and gave us all these books to be published and distributed all over Afghanistan. Finally I would like to express my appreciation for the efforts of my colleagues Ahmad Fahim Habibi, Subhanullah and Hekmatullah Aziz in the office for publishing books.

Dr Yahya Wardak

CIM-Expert at the Ministry of Higher Education, February, 2014

Karte 4, Kabul, Afghanistan

Office: 0756014640

Email: textbooks@afghanic.org

wardak@afghanic.org

Message from the Ministry of Higher Education



In history books have played a very important role in gaining knowledge and science and they are the fundamental unit of educational curriculum which can also play an effective role in improving the quality of Higher Education. Therefore, keeping in mind the needs of the society and based on educational standards, new learning materials and textbooks should be published for the students.

I appreciate the efforts of the lecturers of Higher Education Institutions and I am very thankful to those who have worked for many years and have written or translated textbooks.

I also warmly welcome more lecturers to prepare textbooks in their respective fields so that they should be published and distributed among the students to take full advantage of them.

The Ministry of Higher Education has the responsibility to make available new and updated learning materials in order to better educate our students. Finally I am very grateful to German Committee for Afghan Children and all those institutions and individuals who have provided opportunities for publishing medical textbooks.

I am confident that this project should be continued and textbooks can be published in other subjects too.

Sincerely,

Prof. Dr. Obaidullah Obaid
Minister of Higher Education

Kabul, 2014

Book Name	Ultrasound
Author	Dr Mohammad Yunis Sultani
Publisher	Nangarhar Medical Faculty
Website	www.nu.edu.af
No of Copies	1000
First Published	By Afghanistan Education Foundation (AEF) 2009
2 nd Reprint	2014
Download	www.ecampus-afghanistan.org
Printed by	Afghanistan Times Printing Press

This Publication was financed by German Aid for Afghan Children, a private initiative of the Eroes family in Germany.

Administrative and Technical support by Afghanic.

The contents and textual structure of this book have been developed by concerning author and relevant faculty and being responsible for it. Funding and supporting agencies are not holding any responsibilities.

If you want to publish your textbooks please contact us:
Dr. Yahya Wardak, Ministry of Higher Education, Kabul
Office 0756014640
Email textbooks@afghanic.org

Printed in Afghanistan 2014

ISBN 978 – 1 – 908374 – 12 – 7

All Copy rights reserved by Afghan Education Foundation (AEF).